Тромбоэмболические осложнения при антифосфолипидном синдроме и анкилозирующем спондилите (два клинических случая)

Нурбаева К.С.[1], Чельдиева Ф.А.[1,2], Шумилова А.А.[1], Лила А.М.[1,2], Решетняк Т.М.[1,2]

[1]ФГБНУ «Научно-исследовательский институт ревматологии им. В.А. Насоновой», Москва;
[2]кафедра ревматологии ФГБОУ ДПО «Российская медицинская академия непрерывного профессионального образования» Минздрава России, Москва
[1]Россия, Москва, 115522, Каширское шоссе, 34А; [2]Россия, 125993, Москва, ул. Баррикадная, 2/1, стр. 1

Представлены два пациента с клиническими проявлениями антифосфолипидного синдрома (АФС) и анкилозирующего спондилита (АС). Особенностью этих случаев являются дебют заболеваний в детском возрасте, а также наличие не только внескелетных проявлений, но и осложнений или проявлений другой патологии. В первом случае – это тромбоз поверхностных вен голеней с развитием посттромбофлебитического синдрома, во втором – порок аортального клапана как следствие перенесенного аортита с дилатацией восходящего отдела аорты, что привело к протезированию аортального клапана и последующей его дисфункции в результате тромбоза протеза клапана.
Обсуждается частота выявления антифосфолипидных антител (аФЛ), АФС и тромбозов при АС. Отдельно рассмотрена роль ингибиторов фактора некроза опухоли α (иФНОα) в индукции синтеза аФЛ и развитии АФС у пациентов с АС.
Данные о встречаемости аФЛ, причинах развития тромбозов при АФС и роли иФНОα остаются неполными. Возможно, сочетание АФС и АС – недооцененная проблема, а имеющиеся в литературе сведения не отражают реальных цифр. Очевидно, что необходимы дальнейшие исследования в этом направлении для улучшения курации больных АС с тромбозами.

Ключевые слова: *антифосфолипидный синдром; анкилозирующий спондилит; аортит; антифосфолипидные антитела; тромбозы; ингибиторы фактора некроза опухоли α.*
Контакты: *Татьяна Магомедалиевна Решетняк;* ***t_reshetnyak@yahoo.com***
Для ссылки: *Нурбаева КС, Чельдиева ФА, Шумилова АА и др. Тромбоэмболические осложнения при антифосфолипидном синдроме и анкилозирующем спондилите (два клинических случая). Современная ревматология. 2021;15(1):98–104.* ***DOI:*** *10.14412/1996-7012-2021-1-98-104*

Thromboembolic complications in antiphospholipid syndrome and ankylosing spondylitis (two clinical cases)

Nurbaeva K.S.[1], Cheldieva F.A.[1,2], Shumilova A.A.[1], Lila A.M.[1,2], Reshetnyak T.M.[1,2]

[1]V.A. Nasonova Research Institute of Rheumatology, Moscow, Russia;
[2]Department of Rheumatology, Russian Medical Academy of Continuing Professional Education, Moscow, Russia
[1]34A, Kashirskoe Shosse, Moscow 115522, Russia; [2]2/1, Barrikadnaya St., Build. 1, Moscow 125993, Russia

We presented two clinical cases with clinical manifestations of antiphospholipid syndrome (APS) and ankylosing spondylitis (AS). The peculiarity of these cases is the onset of diseases in childhood, as well as the presence of not only extra-skeletal manifestations, but also complications or manifestations of other pathology. In the first case, it was thrombosis of the superficial veins of the lower limbs with the development of post-thrombotic syndrome. In the second case, aortic valve defect, as a result of aortitis with a dilatation of the ascending aorta, which led to aortic valve replacement and its subsequent dysfunction because of thrombosis of the valve prosthesis.
The frequency of detection of antiphospholipid antibodies (aPL), APS and thrombosis in AS is discussed. The role of tumor necrosis factor α (TNFα) inhibitors in the induction of aPL synthesis and the development of APS in patients with AS is considered either. Separately, we discussed the role of TNFα inhibitors, which are the main drugs in the treatment of ankylosing spondylitis, in the induction of aPL synthesis and the development of APS.
Data on the occurrence of aPL, the reasons for the development of thrombosis in APS and the role of TNFα inhibitors remains incomplete. Perhaps the combination of APS and AS is an underestimated problem, and the information available in the literature does not reflect the real numbers. It is obvious that further research is needed to improve the treatment of patients with AS with thrombosis.

Keywords: *antiphospholipid syndrome; ankylosing spondylitis; antiphospholipid antibodies; thrombosis; tumor necrosis factor alpha inhibitors.*
Contact: *Tatiana Magomedalievna Reshetnyak;* ***t_reshetnyak@yahoo.com***
For reference: *Nurbaeva KS, Cheldieva FA, Shumilova AA, et al. Thromboembolic complications in antiphospholipid syndrome and ankylosing spondylitis (two clinical cases). Sovremennaya Revmatologiya=Modern Rheumatology Journal. 2021;15(1):98–104.* ***DOI:*** *10.14412/1996-7012-2021-1-98-104*

Антифосфолипидный синдром (АФС) – аутоиммунное заболевание, характеризующееся обязательным выявлением стойко позитивных антифосфолипидных антител (аФЛ) в сочетании с ⩾1 клиническим эпизодом артериального, венозного тромбоза сосудов любого калибра и/или акушерской патологией [1]. Серологическими маркерами АФС являются антитела к кардиолипину (аКЛ) классов IgG и/или IgM в сыворотке или плазме в средних или высоких титрах (>40 GPL или MPL), антитела к β_2-гликопротеину (анти-β_2-ГП1) классов IgG и/или IgM и волчаночный антикоагулянт (ВА), выявляемые ⩾2 раза с промежутком между исследованиями не менее 12 нед.

Согласно международным критериям 2006 г., АФС может быть диагностирован при наличии 1 клинического и 1 лабораторного признаков [2].

С 2006 г. в соответствии с международным консенсусом АФС не подразделяют на первичную и вторичную формы в связи со схожестью их проявлений и подходов к лечению [2]. Однако в литературе часто встречается термин «вторичный» АФС, под которым понимают его развитие на фоне любой другой патологии. Описано немало случаев сочетания АФС с другими ревматическими заболеваниями (РЗ), в первую очередь с системной красной волчанкой (СКВ). Открытым остается вопрос о «вторичности» АФС при СКВ в связи с перекрестом клинических симптомов и иммунологических нарушений между этими заболеваниями. В то же время различия в титрах специфических антител, спектре вовлечения разных органов и систем не позволяют исключить, что они могут быть отдельным проявлением двух редких болезней [3]. В литературе АФС при других РЗ описан в серии клинических случаев.

Приводим два собственных клинических наблюдения пациентов с анкилозирующим спондилитом (АС) и клинической картиной АФС.

***Пациент С.**, 25 лет, госпитализирован в ФГБНУ «Научно-исследовательский институт ревматологии им. В.А. Насоновой» (НИИР им. В.А. Насоновой) в марте 2020 г. Заболевание дебютировало в возрасте 17 лет (2011 г.), когда после чрезмерной физической нагрузки появилась боль в поясничном отделе позвоночника (ПОП) воспалительного характера. Самостоятельно периодически принимал нестероидные противовоспалительные препараты (НПВП) с хорошим эффектом.*

С 2018 г начал отмечать ограничение объема движений в ПОП. По данным магнитно-резонансной томографии (МРТ) всех отделов позвоночника от апреля 2019 г. выявлялись признаки дегенеративно-дистрофических изменений во всех отделах позвоночника, дорзальная протрузия L_V-S_I.

9.09.2019 г. появился диффузный отек левой голени, через несколько дней – отек правой голени. В анализах крови определялся высокий уровень D-димера – 6145 нг/мл (норма до 500). Консультирован флебологом. При ультразвуковой допплерографии (УЗДГ) сосудов нижних конечностей от 28.09.2019 г. признаков острого тромбоза не выявлено. Проходимость глубоких и подкожных вен обеих нижних конечностей сохранена. Подозревался разрыв кисты Бейкера. При обследовании в октябре 2019 г.: тр. – $465 \cdot 10^9$/л, СОЭ – 112 мм/ч, выявлено удлинение активированного частичного тромбопластинового времени (АЧТВ), в связи с чем проведены дополнительные обследования: ВА был отрицательный, но имелась позитивность по суммарным аФЛ.

Впервые консультирован в НИИР им. В.А. Насоновой в октябре 2019 г. При пересмотре данных МРТ ПОП от апреля 2019 г. выявлен активный спондилит L_{IV}, признаков активного сакроилиита (СИ) не установлено. На обзорной рентгенограмме таза – двусторонний СИ III стадии по Kellgren, двусторонний коксит, энтезиты, симфизит (рис. 1). На основании данных обследования диагностирован АС, рекомендован постоянный прием НПВП и назначено дополнительное обследование с целью выявления причин тромбоза. В анализах от 11.2019 г: СОЭ – 60 мм/ч, HLA-B27+, анти-β_2-ГП1 IgG + IgM + IgA – 33,24 отн. ед/мл, аКЛ IgM – 79,99 MPL, аКЛ IgG – 3,55 GPL, ВА – отрицательный, другие показатели в пределах референсных значений. По данным коагулограммы протромбиновый индекс – 77% (норма 90–105%), АЧТВ – 64,2 с (норма 21–34 с), тромбиновое время – 14,4 (норма 12–21 с), фибриноген – 3,3 (норма 2–4 г/л). В связи с удлинением АЧТВ при отсутствии ВА обследован гематологом – выявлен дефицит факторов VIII (13,7%) и XII (39,3%). Коррекция терапии не проводилась.

Рис. 1. *Обзорная рентгенограмма таза пациента С. Двусторонний СИ III стадии по Kellgren, коксит, энтезиты*
Fig. 1. *Plain radiograph of the patient's C. pelvis. Bilateral sacroiliitis stage III according to Kellgren, coxitis, enthesitis*

На фоне постоянного приема НПВП отмечал незначительное улучшение состояния в виде снижения интенсивности боли, но выраженность скованности в шейном отделе позвоночника и ПОП не уменьшилась.

В связи с сохранением активности АС на фоне приема НПВП больной госпитализирован в НИИР им. В.А. Насоновой. В анамнезе обращала на себя внимание отягощенная наследственность по АС. При поступлении, по данным объективного осмотра, общее состояние средней тяжести, обусловленное воспалительным процессом, индекс массы тела – 27,02 кг/м^2. Варикозное расширение поверхностных вен нижних конечностей. Костно-суставная система: сглаженность поясничного лордоза. Боль при перкуссии остистых отростков $C_{II–VII}$. Ограничение внутренней ротации и отведения в тазобедренных суставах из-за боли. Артриты коленных суставов. Значительное ограничение подвижности всех отделов позвоночника, экскурсия грудной клетки – 2,5 см, модифицированный тест Шобера – 1,5 см, боковые наклоны в ПОП – 8 см с обеих сторон, максимальное расстояние между медиальными лодыжками – 86 см, расстояние затылок-стена – 3 см, козелок-стена – 13 см. BASDAI (Bath Ankylosing Spondylitis Disease Activity Index) – 4,1;

ASDAS-СРБ (Ankylosing Spondylitis Disease Activity Score по уровню СРБ) – 4,45. По органам и системам без особенностей. При лабораторном обследовании: общий анализ крови, мочи и биохимические показатели крови без отклонений от нормы, СОЭ по Вестегрену – 48 мм/ч, СРБ – 69,8 мг/л (норма до 5,0 мг/л), аКЛ IgG – 6,2 GPL (норма до 10 GPL), аКЛ IgM – 24 MPL (норма до 7 MPL), анти-β_2-ГП1 IgG – 4,4 ед/мл (норма до 8 ед/мл), анти-β_2-ГП1 IgM – 6,0 ед/мл (норма до 8 ед/мл), антинуклеарный фактор (АНФ) HEP-2 – 1/320. В коагулограмме на фоне приема надропарина кальция (назначен в НИИР им. В.А. Насоновой): АЧТВ – 55,5 с (норма до 31,2 с), протромбин по Квику – 110,7% (норма до 130%), международное нормализованное отношение (МНО) – 0,95 (0,83–1,17), фибриноген – 6,01 г/л (1,80–4,0 г/л), тромбиновое время – 17,9 с (14–17,0 с), растворимые фибрин-мономерные комплексы (РФМК) – 9,0 (0–4,0), анти-Ха – 0,01 МЕ/мл (0,1–1,5 МЕ/мл). Заключение: гипокоагуляция по внутреннему пути протромбиназообразования.

УЗДГ сосудов нижних конечностей: на голенях, на уровне нижней и средней трети, в просвете притока второго ствола большой подкожной вены (БПВ) нельзя исключить наличие пристеночных тромботических масс, без признаков флотации – признаки посттромбофлебитического синдрома (ПТФС). Остальные вены нижних конечностей без патологии. Заключение: проходимость глубоких вен обеих нижних конечностях в лоцируемых отделах на момент осмотра не нарушена. Признаки ПТФС БПВ на обеих голенях. УЗИ тазобедренных суставов: выраженный коксит с двух сторон (жидкость в шеечно-капсулярном пространстве справа – 11,6 мм, слева – 12,3 мм).

Таким образом, пациент с хронической болью в спине воспалительного ритма, ограничением подвижности всех отделов позвоночника, двусторонним СИ III–IV стадии, позитивностью по B27-антигену, наличием активного спондилита по данным МРТ и периферического артрита, отягощенной наследственностью по спондилоартритам удовлетворял модифицированным Нью-Йоркским критериям АС и критериям аксиального спондилоартрита ASAS (Assessment of SpondyloArthritis International Society). Также имелись критериальные признаки АФС в соответствии с международным консенсусом 2006 г: тромбоз БПВ на уровне голеней (по данным УЗДГ от марта 2020 г. выявлялись признаки ПТФС с обеих сторон), позитивность (>12 нед) по аФЛ, хотя их уровень, согласно международным критериям, был низкопозитивным. На основании перечисленных признаков диагностированы АФС вероятный, тромбоз БПВ на уровне голеней от октября 2019 г., позитивность по аФЛ (IgM-аКЛ, низкопозитивный уровень). Риск тромбоза низкий. Хроническая венозная недостаточность: ПТФС, варикозное расширение вен нижних конечностей. Дефицит факторов свертывания крови (VIII, XII).

В связи с высокой активностью АС, активным спондилитом ПОП по данным МРТ, двусторонним кокситом, неэффективностью НПВП начата терапия голимумабом 50 мг подкожно 1 раз в месяц и сульфасалазином в дозе 2000 мг/сут. В качестве антикоагулянтной терапии назначен надропарин кальция 0,3 МЕ 2 раза в сутки подкожно, рекомендовано продолжать данную терапию как минимум в течение 1 мес с последующим переходом на оральные антикоагулянты – апиксабан (Эликвис) 5 мг 2 раза в сутки или варфарин с целевым МНО от 2,0 до 3,0.

На фоне такой терапии в течение недели отмечена положительная динамика: уменьшились боль и скованность в позвоночнике, купированы артриты коленных суставов, снижена лабораторная активность (при выписке СОЭ 32 мм/ч, СРБ 2,1 мг/л).

Второе клиническое наблюдение демонстрирует сочетание АС с внескелетными проявлениями и АФС.

***Пациентка Ч.**, 40 лет, госпитализирована в НИИР им. В.А. Насоновой в феврале 2020 г. Дебют заболевания в 16 лет (1996 г.) с боли в нижней части спины воспалительного ритма. С 2000 г. (20 лет) – двусторонний рецидивирующий иридоциклит с атаками более 3 раз в год. В этом же году диагностирован порок аортального клапана, предположительно ревматического генеза. В 2004 г. на фоне первой беременности отмечены прогрессирование аортального порока, расширение восходящего отдела аорты. Направлена в Национальный медицинский исследовательский центр сердечно-сосудистой хирургии им. А.Н. Бакулева (НМИЦ ССХ им. А.Н. Бакулева), где на 34-й неделе гестации одномоментно было выполнено протезирование аортального клапана и кесарево сечение. Послеоперационный и послеродовый период протекал без особенностей. После выписки состояние оставалось стабильным. Антикоагулянтную терапию принимала регулярно (варфарин 1–1,5 табл.) с поддержанием целевых значений МНО от 2,5 до 3,0.*

В феврале 2019 г. (39 лет) на фоне полного благополучия отметила нарушение речи, слабость в правых верхней и нижней конечностях. Госпитализирована в неврологическое отделение с диагнозом: острое нарушение мозгового кровообращения (ОНМК) по ишемическому типу в бассейне левой средней мозговой артерии (СМА), правосторонняя пирамидная недостаточность, моторная афазия, острый период. Компьютерная томография (КТ) головного мозга: ишемические изменения в бассейне корковых ветвей левой СМА, последствия перенесенных ранее нарушений мозгового кровообращения в бассейнах правой СМА и задней нижней мозжечковой артерии. Проводилась антикоагулянтная терапия с положительным эффектом. Выполнена чреспищеводная эхокардиография (ЭхоКГ), по данным которой выявлены дисфункция протеза аортального клапана и дилатация корня аорты (тромбоз клапана). В сентябре 2019 г в НМИЦ ССХ им. А.Н. Бакулева выполнена операция Bentall–de Bono, протезирование восходящей аорты ксеноперикардиальным протезом с механическим клапаном Карбоникс №26 с окутыванием восходящей части синтетической манжетой и пластика трикуспидального клапана по de Vega. Получала далтепарин (Фрагмин) с последующим переходом на варфарин, который продолжает принимать до настоящего времени под контролем МНО.

В октябре 2019 г. отметила значительное снижение остроты зрения правого глаза. Госпитализирована в офтальмологическое отделение с диагнозом: острый иридоциклит. По результатам обследования: СРБ – 13 мг/л. УЗИ глаза: признаков отслойки сетчатки и плюс-ткани не выявлено. Плавающие помутнения в стекловидном теле обоих глаз. Рентгенография крестцово-подвздошных суставов (КПС): двусторонний СИ III стадии. В анализах от октября 2019 г: анти-β_2-ГП1 суммарные – 90,54 отн. ед/мл, аКЛ IgM – 3,59 MPL, аКЛ IgG – 1,94 GPL, HLA-B27 позитивный. На фоне локальной гормональной терапии состояние органов зрения улучшилось. С декабря 2019 г. в общем анализе крови отмечалась анемия до 91 г/л, сохранялись анти-β_2-ГП1 суммарные – 70,91 отн. ед/мл. Консультирована ревматологом по месту жительства, заподозрены спондилоартрит и АФС; инициирована терапия сульфасалазином 1500 мг/сут. При ультиспиральной КТ КПС

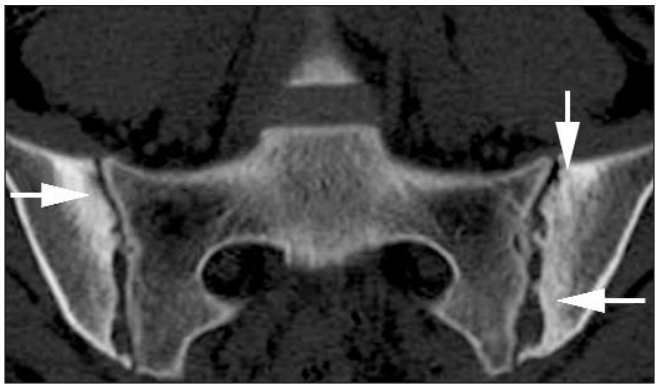

Рис. 2. *КТ КПС (коронарная проекция) пациентки Ч. Неравномерная ширина суставных щелей, выраженный субхондральный склероз и многочисленные эрозии (стрелки)*
Fig. 2. *CT of the sacroiliac joints (coronary projection) of patient C. Non-uniform width of joint spaces, pronounced subchondral sclerosis and numerous erosions (arrows)*

от ноября 2019 г. определялась рентгенологическая картина двустороннего СИ III стадии (рис. 2).

В феврале 2020 г. госпитализирована в НИИР им. В.А. Насоновой с жалобами на значительное снижение остроты зрения правого глаза, слепоту левого глаза, на боль в нижней части спины воспалительного ритма и приступы сердцебиения. По данным осмотра: переразгибание во всех группах суставов. Ограничений подвижности позвоночника не выявлено. Артритов нет. BASDAI – 4,1, ASDAS-СРБ – 2,19. Тоны сердца приглушены, ритм правильный. По остальным органам и системам без особенностей. Данные лабораторных исследований: общий анализ крови, мочи и биохимические показатели крови в пределах референсных значений, СОЭ – 7 мм/ч, СРБ – 1,6 мг/л (норма до 5,0 мг/л), аКЛ IgG – 1,9 GPL, аКЛ IgM – 3,7 MPL, анти-β_2-ГП1 IgG –1,1 ед/мл, анти-β_2-ГП1 IgM – 3,3 ед/мл, АНФ (HEP-2) отрицательный. Коагулограмма при поступлении на фоне приема варфарина: АЧТВ – 35,3 с, протромбин по Квику – 47,5%, МНО – 1,74, фибриноген – 4,33 г/л, тромбиновое время – 14 с, РФМК – 8 г/л. Заключение: МНО не соответствует норме при терапии непрямыми антикоагулянтами.

Данные инструментального обследования: электрокардиографические признаки синусовой тахикардии с частотой сердечных сокращений 98 в минуту. Нарушение процессов реполяризации миокарда, очагово-рубцовые изменения в нижней стенке левого желудочка, удлинение интервала QT. ЭхоКГ: состояние после протезирования восходящего отдела аорты и аортального клапана. Структура протеза не изменена, гемодинамически значимой регургитации не выявлено, скоростные показатели через клапан соответствуют норме. Дилатация левых отделов сердца. Сократительная функция миокарда левого желудочка удовлетворительная. Эксцентрическая гипертрофия миокарда левого желудочка. Консультация офтальмолога: OD – состояние после перенесенного фибринозно-пластического иридоциклита, OS – вторичная глаукома (декомпенсированная), последствия хронического увеита.

Учитывая, что у пациентки имелись хроническая боль в нижней части спины воспалительного ритма, позитивность по B27-антигену, двусторонний СИ III стадии, двусторонний рецидивирующий увеит и аортальный порок, диагностирован АС, HLA-B27-позитивный, развернутая клиническая стадия, активность высокая (BASDAI 4,1, ASDAS СРБ 2,19), с внескелетными проявлениями (сочетанный аортальный порок сердца с преобладанием аортальной недостаточности III степени. Протезирование аортального клапана в 2004 и 2019 гг., OD – рецидивирующий фибринозно-пластический иридоциклит, OS – хронический увеит), функциональная недостаточность 3-й степени.

Согласно международным критериям, у пациентки имеются клинические проявления АФС: ОНМК по ишемическому типу в бассейне левой СМА (2019 г.), тромбоз протезированного аортального клапана (2019 г.), позитивность по анти-β_2-ГП1 (суммарные). Риск тромбоза по профилю аФЛ низкий.

В связи с высокой клинико-лабораторной активностью заболевания, рецидивирующим увеитом начато лечение адалимумабом 40 мг 1 раз в 2 нед подкожно. Продолжена терапия варфарином, доза в стационаре корректировалась в соответствии с показателями МНО.

Через 3 мес при контрольном обследовании на фоне терапии отмечено уменьшение выраженности боли в спине, BASDAI – 2,1 ASDAS-СРБ – 1,3

Обсуждение. АС – воспалительное заболевание из группы спондилоартритов, характеризующееся обязательным поражением КПС и/или позвоночника и частым вовлечением суставов, энтезисов и внутренних органов. Для диагностики АС используются модифицированные Нью-Йоркские критерии 1984 г. и классификационные критерии ASAS для аксиального спондилоартрита [4].

Диагноз АС в обоих клинических наблюдениях является достоверным. Особенность случаев заключается в дебюте заболевания в детском возрасте, а также в наличии не только внескелетных проявлений, но и осложнений или проявлений другой патологии. В первом случае – это тромбоз поверхностных вен голеней с развитием ПТФС, во втором – порок аортального клапана как следствие перенесенного аортита с дилатацией восходящего отдела аорты, что привело к протезированию аортального клапана и последующей его дисфункции в результате тромбоза протеза клапана.

Ранее считалось, что АС относится к группе аутовоспалительных заболеваний, но в настоящее время в связи с выявлением широкого спектра аутоантител, которые потенциально участвуют в его патогенезе и могут использоваться в качестве биомаркеров и/или мишеней для терапии, предполагается, что АС также является аутоиммунным заболеванием [5]. Кроме позвоночника и суставов в воспалительный процесс могут вовлекаться различные органы и системы, но более часто поражаются глаза (увеит). Также АС рассматривается как наиболее частая причина развития аортита [6].

При АС аортит в большинстве случаев протекает бессимптомно и диагностируется ретроспективно по данным ЭхоКГ, при которой находят изменения в виде дилатации аорты и аортальной регургитации, причем данные о частоте этих изменений и их интерпретация существенно различаются [7]. У второй пациентки отмечались поражения глаз в рамках внескелетных проявлений АС, а также аорты, последнее ошибочно трактовалось как проявление хронической ревматической болезни сердца, хотя в анамнезе указаний на перенесенную острую ревматическую лихорадку не было. Развитие ОНМК могло быть спровоцировано как кардиогенной эмболией, так и тромбозом протезированных клапанов, который наблюдается при АФС наряду с тромбозами стентов после аортокоронарного шунтирования [1, 2]. Поэтому в механизме развития тромботических осложнений у описанных нами больных может об-

суждаться роль аФЛ. Следует подчеркнуть, что в обоих случаях отмечалась высокая воспалительная активность АС, которая также могла внести свой вклад в тромбообразование [8].

У больных АС могут выявляться аФЛ. Данные об их роли и встречаемости при АС остаются противоречивыми, малочисленными и неполными. В исследованиях, проведенных еще в 80–90 гг. прошлого столетия и основанных на анализе данных небольших групп больных, уровень антител не был стратифицирован, а значения, превышающие нормы, указанные фирмами – производителями тест-систем, оценивались как позитивные. В работе испанских авторов из 84 пациентов с АС у 29% были обнаружены IgG-аКЛ, что оказалось значительно чаще, чем у здоровых лиц контрольной группы (n=40) – 5% (p<0,002), при этом только 2 больных отвечали критериям АФС [9]. Противоположные результаты были получены в работе R.R. Buchanan и соавт. [10]: ни у одного из 41 больного АС не обнаружены аКЛ. В исследовании U. Niladri и соавт. [11] аКЛ при АС выявлены в 15,6% случаев, тогда как в контрольной группе – в 11,6%, но разница была статистически незначимой. В 2016 г. Chu de Reims [12] начал клиническое исследование, целью которого является определение наличия или отсутствия аФЛ, а также тромботических или акушерских проявлений АФС у 80 больных АС. Результаты этой работы пока не опубликованы, но само ее проведение свидетельствует об актуальности изучения аФЛ при АС. У наших пациентов выявлялись суммарные анти-β_2-ГП1, при определении отдельно классов IgG и IgM результаты были в пределах референсных значений, суммарная позитивность по этим антителам была обусловлена классом IgA. В то же время в обоих наблюдениях отмечалась позитивность по IgM-аКЛ, уровень которых периодически превышал 40 MPL, что по международным критериям необходимо для диагностики АФС [2], т. е. оба пациента были позитивны по одному виду аФЛ согласно критериям АФС. И хотя IgA анти-β_2-ГП1 не относятся к серологическим маркерам АФС, по данным некоторых исследований, изолированная позитивность по IgA анти-β_2-ГП1 представляется независимым фактором риска развития клинических проявлений АФС и не связана с другими факторами риска тромбоза [13].

Как показано в ряде исследований, сочетание АФС с АС встречается редко [9, 14–16], тогда как развитие тромбозов наблюдается более часто. Так, по данным шведского регистра (Swedish National Patient Register), в который включено 6448 больных АС, риск развития у них венозных тромбоэмболий на 50% выше, чем в общей популяции. При АС отмечается и более высокий риск развития инсультов и острого коронарного синдрома [17]. В крупном канадском популяционном исследовании (n=7190) при наблюдении в среднем 6 лет тромбозы глубоких вен развились у 47 больных АС, тромбоэмболия легочной артерии (ТЭЛА) – у 35. Заболеваемость ТЭЛА составила 0,79 случая на 1000 пациенто-лет, тромбозами глубоких вен – 1,06 на 1000 пациенто-лет, венозными тромбоэмболиями – 1,56 на 1000 пациенто-лет по сравнению с контрольной группой здоровых лиц – 0,40, 0,50, 0,77 случая на 1000-пациенто-лет соответственно. Нормализованное отношение рисков (95% доверительный интервал) развития у больных АС тромбозов глубоких вен составляет 1,62 (1,16–2,26), ТЭЛА – 1,36 (0,92–1,99), венозных тромбоэмболий – 1,53 (1,16–2,01). Авторы пришли к выводу, что риск развития тромбоза глубоких вен при АС повышен на 53%, венозных тромбоэмболий – на 63% по сравнению с контролем (здоровые) [18]. Данные о наличии или отсутствии аФЛ или наследственных тромбофилий у пациентов с АС в приведенных исследованиях отсутствуют.

В наших наблюдениях у первого пациента увеличение времени свертывания при отсутствии ВА потребовало исключения дефицита факторов свертывания. Особенностью данного случая является наличие коагулопатии (дефицита факторов VIII, XII), что не повлекло за собой коррекции терапии. При дефиците фактора XII (фактор Хагемана) нет геморрагических явлений (не только спонтанных, но и при травмах), несмотря на выраженное увеличение времени свертывания крови – до 30 мин и более. Недостаточностью фибринолиза объясняется то, что у ряда больных с дефектом Хагемана, хотя и имеется резкое замедление свертываемости крови, отмечаются тяжелые и даже смертельные тромбоэмболические осложнения, в том числе ТЭЛА, которая была описана у первого выявленного носителя этого дефекта – Джона Хагемана – после перелома тазовых костей [19, 20].

Еще одним важным аспектом появления аФЛ и развития АФС является ингибиция фактора некроза опухоли α (ФНОα) препаратами, которые широко используются в терапии АС и других РЗ. Однако роль ФНОα и его ингибиторов не столь однозначна [21]. Так, установлено, что при АФС наблюдается повышение уровня данного цитокина, который обладает плейтропными эффектами, в том числе в отношении системы гемостаза. ФНОα ингибирует естественный антикоагулянт (протеин С), экспрессию тромбомодулина и вызывает эндотелиальную дисфункцию, таким образом способствуя развитию тромбозов [22]. При акушерском варианте АФС высокий уровень ФНОα ассоциируется с плацентарной недостаточностью и высоким риском потери плода. J. Alijotas-Reig и соавт. [23] продемонстрировали эффективность ингибиторов ФНОα (иФНОα) адалимумаба и цертолизумаба пэгола в лечении акушерского АФС, рефрактерного к терапии низкомолекулярными гепаринами в сочетании с низкими дозами аспирина и гидроксихорохина.

Также хорошо известно, что при терапии иФНОα могут de novo образовываться аФЛ и развиваться АФС. Считается, что синтез аутоантител при использовании иФНОα может возникать из-за увеличения уровня интерлейкина 10, который активирует В-клетки и продукцию антител, а также из-за повышения активности Th2 или увеличения частоты бактериальных инфекций, которые способствуют синтезу аутоантител по механизму молекулярной мимикрии [21, 24].

Известно, что у больных АС повышен риск развития тромботических осложнений. Частота выявления аФЛ при АС требует уточнения. Нами представлены два клинических наблюдения редкого сочетания АФС и АС. Ввиду отсутствия крупных исследований данных о встречаемости аФЛ, причинах развития тромбозов при АС и роли иФНОα явно недостаточно. Возможно, сочетание АФС и АС – недооцененная проблема, а имеющиеся в литературе сведения не отражают реальных цифр. В связи с этим необходимы дальнейшие исследования в этом направлении.

Благодарности. Авторы благодарят профессора Ш.Ф. Эрдеса и заведующего отделением лучевой диагностики Л.М. Бланка за участие в диагностике и ведении пациентов с АС в представленных клинических наблюдениях.

ЛИТЕРАТУРА/REFERENCES

1. Решетняк ТМ. Антифосфолипидный синдром: диагностика и клинические проявления (лекция). Научно-практическая ревматология. 2014;52(1):56-71. [Reshetnyak TM. Antiphospholipid syndrome: diagnosis and clinical manifestations (lecture). *Nauchno-prakticheskaya revmatologiya*. 2014;52(1):56-71. (In Russ.)].
2. Miyakis S, Lockshin MD, Atsumi T, et al. International consensus statement on an update of the classification criteria for definite antiphospholipid syndrome (APS). *J Thromb Haemost*. 2006 Feb;4(2):295-306. doi: 10.1111/j.1538-7836.2006.01753.x.
3. Emmi G, Silvestri E, Squatrito D, et al. An approach to differential diagnosis of antiphospholipid antibody syndrome and related conditions. *ScientificWorldJournal*. 2014;2014:341342. doi: 10.1155/2014/341342. Epub 2014 Oct 14.
4. Эрдес ШФ, Бочкова АГ, Дубинина ТВ и др. Проект рабочей классификации анкилозирующего спондилита. Научно-практическая ревматология. 2013;51(6):604-8. [Erdes ShF, Bochkova AG, Dubinina TV, et al. Draft working classification of ankylosing spondylitis. *Nauchno-prakticheskaya revmatologiya*. 2013;51(6):604-8. (In Russ.)].
5. Liu Y, Liao X and Shi G. Autoantibodies in Spondyloarthritis, Focusing on Anti-CD74 Antibodies. *Front Immunol*. 2019 Jan 22;10:5. doi: 10.3389/fimmu.2019.00005. eCollection 2019.
6. Годзенко АА, Бочкова АГ, Мухортова ОВ и др. Аортит при анкилозирующем спондилите: возможности диагностики и лечения. Научно-практическая ревматология 2013;51(4):451-5. [Godzenko AA, Bochkova AG, Mukhortova OV, et al. Aortitis in ankylosing spondylitis: diagnostic and treatment options. *Nauchno-prakticheskaya revmatologiya* 2013;51(4):451-5. (In Russ.)].
7. Годзенко АА, Бочкова АГ, Корсакова ЮО и др. Поражение сердца при анкилозирующем спондилите. Научно-практическая ревматология. 2009;47(4):4-10. [Godzenko AA, Bochkova AG, Korsakova YuO, et al. Heart damage in ankylosing spondylitis. *Nauchno-prakticheskaya revmatologiya*. 2009;47(4):4-10. (In Russ.)].
8. Чельдиева ФА, Решетняк ТМ. Ревматоидный артрит: некоторые компоненты гемостаза и воспаление. Современная ревматология. 2019;13(3):87-94. [Chel'dieva FA, Reshetnyak TM. Rheumatoid arthritis: some components of hemostasis and inflammation. *Sovremennaya revmatologiya = Modern Rheumatology Journal*. 2019;13(3):87-94. (In Russ.)]. doi: 10.14412/1996-7012-2019-3-87-94
9. Juanola X, Mateo L, Domenech P, et al. Prevalence of antiphospholipid antibodies in patients with ankylosing spondylitis. *J Rheumatol*. 1995 Oct;22(10):1891-3.
10. Buchanan RR, Wardlaw JR, Riglar AG, et al. Antiphospholipid antibodies in the connective tissue diseases: their relation to the antiphospholipid syndrome and forme fruste disease. *J Rheumatol*. 1989 Jun;16(6):757-61.
11. Niladri Usha, Kavyanjali Sharma, Shailja Singh, et al. Is Seronegative Spondyloarthritides (SSA) Truly Seronegative? IgG-Rheumatoid Factor, Anti-Nuclear Ab, and Anticardiolipin Ab can be Positive in SSA Also. *J Immune Serum Biol*. 2015;1(1):1-4.
12. Chu de Reims. Ankylosing Spondylitis and Antiphospholipid Antibodies (ASAA). ClinicalTrials.gov Identifier: NCT02809300.
13. Tortosa C, Cabrera-Marante O, Serrano M, et al. Incidence of thromboembolic events in asymptomatic carriers of IgA anti I2 glycoprotein-I antibodies. *PLoS One*. 2017 Jul 20; 12(7):e0178889. doi: 10.1371/journal.pone.0178889. eCollection 2017.
14. Blanchard B, Lazareth I, Brossel C, et al. Lupus anticoagulant and leg ulcers associated with ankylosing spondylitis. *J Rheumatol*. 1991 Dec;18(12):1922-3.
15. Ames PR, Lubrano E, Searpa R, et al. Lupus anticoagulant, ankylosing spondylitis and thrombosis. *J Rheumatol*. 1993 Sep; 20(9):1626-8.
16. Mateo L, Juanola X, Nolla JM, et al. Antiphospholipid syndrome in patients with ankylosing spondylitis. Presentation of 2 cases. *Med Clin (Barc)*. 1992 Mar 14;98(10):381-3.
17. Bengtsson K, Forsblad-d'Elia H, Lie E, et al. Are ankylosing spondylitis, psoriatic arthritis and undifferentiated spondyloarthritis associated with an increased risk of cardiovascular events? A prospective nationwide population-based cohort study. *Arthritis Res Ther*. 2017 May 18;19(1):102. doi: 10.1186/s13075-017-1315-z.
18. Avina-Zubieta JA, Chan J, De Vera M, et al. Risk of venous thromboembolism in ankylosing spondylitis: a general population-based study. *Ann Rheum Dis*. 2019 Apr;78(4): 480-5. doi: 10.1136/annrheumdis-2018-214388. Epub 2019 Feb 8.
19. Sanchez-Zamora P, de la Flor-Robledo M. Acute lung injury as a consequence of fresh frozen plasma administration in a patient with factor XII deficiency. *Rev Esp Anestesiol Reanim*. 2014 Oct;61(8):446-50. doi: 10.1016/j.redar.2013.09.012. Epub 2013 Nov 17.
20. Cornudella R, Puente F, Hortells JL, Gutierrez M. Moderate deficiency of Factor XII associated with postoperative deep venous thrombosis. *Sangre (Barc)*. 1989 Apr; 34(2):144-146.
21. Becarevic M. Detrimental roles of TNF-alpha in the antiphospholipid syndrome and de novo synthesis of antiphospholipid antibodies induced by biopharmaceuticals against TNF-alpha. *J Thromb Thrombolysis*. 2017 Nov;44(4):565-570. doi: 10.1007/s11239-017-1571-4.
22. Sedger LM, McDermott MF. TNF and TNF-receptors: from mediators of cell death and inflammation to therapeutic giants-past, present and future. *Cytokine Growth Factor Rev*. 2014 Aug;25(4):453-72. doi: 10.1016/j.cytogfr.2014.07.016. Epub 2014 Aug 1.
23. Alijotas-Reig J, Esteve-Valverde E, Llurba E, Gris JM. Treatment of refractory poor aPL-related obstetric outcomes with TNF-alpha blockers: Maternal-fetal outcomes in a series of 18 cases. *Semin Arthritis Rheum*. 2019 Oct;49(2):314-8. doi: 10.1016/j.semarthrit.2019.02.006. Epub 2019 Feb 11.
24. Makol A, Grover M, Guggenheim C, Hassouna H. Etanercept and venous thromboembolism: a case series. *J Med Case Rep*. 2010 Jan 15;4:12. doi: 10.1186/1752-1947-4-12.

Поступила/отрецензирована/принята к печати
Received/Reviewed/Accepted
30.06.2020/15.01.2021/19.01.2021

Заявление о конфликте интересов / Conflict of Interest Statement

Исследование выполнено в рамках темы ФГБНУ «Научно-исследовательский институт ревматологии им. В.А. Насоновой» «Разработка методов персонифицированной терапии ревматических заболеваний с коморбидной патологией» (АААА-А19-119021190151-3, 0514-2019-0020).

Исследование не имело спонсорской поддержки. Конфликт интересов отсутствует. Авторы несут полную ответственность за предоставление окончательной версии рукописи в печать. Все авторы принимали участие в разработке концепции статьи и написании рукописи. Окончательная версия рукописи была одобрена всеми авторами.

The investigation has been conducted within scientific topic № АААА-А19-119021190151-3, 0514-2019-0020 «Development of personalized therapy of rheumatic diseases with comorbid pathology».

The investigation has not been sponsored. There are no conflicts of interest. The authors are solely responsible for submitting the final version of the manuscript for publication. All the authors have participated in developing the concept of the article and in writing the manuscript. The final version of the manuscript has been approved by all the authors.

Нурбаева К.С. https://orcid.org/0000-0001-6685-7670
Чельдиева Ф.А. https://orcid.org/0000-0001-5217-4932
Шумилова А.А. https://orcid.org/0000-0003-1318-1894
Лила А.М. https://orcid.org/0000-0002-6068-3080
Решетняк Т.М. https://orcid.org/0000-0003-3552-2522