Первое назначение лекарственной терапии на амбулаторном приеме: принципиальный подход

Каратеев А.Е.

ФГБНУ «Научно-исследовательский институт ревматологии им. В.А. Насоновой», Москва
Россия, 115522, Москва, Каширское шоссе, 34А

Одна из важнейших задач врача при первой встрече с пациентом – добиться его расположения и доверия. Далеко не всегда в ходе первого визита удается поставить точный диагноз и назначить патогенетическую терапию, ведь для этого нередко требуется серьезное дополнительное обследование. Однако продемонстрировать свои знания и уверенность, оказать психологическую поддержку и облегчить страдания пациента совершенно необходимо, особенно в случае ревматического заболевания, сопровождающегося выраженной болью. Такому пациенту незамедлительно должна быть назначена адекватная анальгетическая терапия. Основным инструментом для контроля боли при заболеваниях суставов и позвоночника являются нестероидные противовоспалительные препараты. При этом их назначение должно быть обдуманным и взвешенным, с учетом клинической картины и коморбидной патологии.

В статье представлены два типичных клинических наблюдения, иллюстрирующих формирование диагностической и терапевтической концепции на амбулаторном приеме.

Ключевые слова: *ревматические заболевания; диагностика; контакт с пациентом; выбор терапии; нестероидные противовоспалительные препараты.*

Контакты: *Андрей Евгеньевич Каратеев;* ***aekarat@yandex.ru***

Для ссылки: *Каратеев А.Е. Первое назначение лекарственной терапии на амбулаторном приеме: принципиальный подход. Современная ревматология. 2021;15(3):91–97.* ***DOI:*** *10.14412/1996-7012-2021-3-91-97*

Initial drug prescription in outpatient department: principal approach

Karateev A.E.

V.A. Nasonova Research Institute of Rheumatology, Moscow
34A, Kashirskoe Shosse, Moscow 115522, Russia

One of the primary tasks for a doctor when meeting a patient for the first time is to gain his affection and trust. It is not always possible during the first visit to make an accurate diagnosis and prescribe pathogenetic therapy, because this often requires a deep additional examination. However, it is imperative to demonstrate knowledge and confidence, provide psychological support and alleviate the suffering of the patient, especially in the case of rheumatic disease accompanied by severe pain. Such a patient should be immediately prescribed adequate analgesic therapy. The main tool for controlling pain in diseases of the joints and spine are non-steroidal anti-inflammatory drugs. Moreover, their prescription should be deliberate and balanced, taking into account the clinical picture and comorbid pathology.

The article presents two clinical observations, illustrating the formation of a diagnostic and therapeutic concept at an outpatient appointment.

Key words: *rheumatic diseases; diagnostics; contact with the patient; choice of therapy; non-steroidal anti-inflammatory drugs.*

Contact: *Andrey Evgenyevich Karateev;* ***aekarat@yandex.ru***

For reference: *Karateev AE. Initial drug prescription in outpatient department: principal approach. Sovremennaya Revmatologiya=Modern Rheumatology Journal. 2021;15(3):91–97.* ***DOI:*** *10.14412/1996-7012-2021-3-91-97*

Первый визит пациента – серьезное испытание для каждого практикующего врача, независимо от его звания и опыта работы. Учитывая сжатые сроки амбулаторного приема, у врача есть лишь несколько минут для определения диагностической концепции и выбора терапевтического подхода. Это весьма важный момент, поскольку первый контакт во многом определяет доверительное отношение (эмпатия) больного к лечащему врачу, формирует приверженность терапии и позитивный настрой на ее успех. Пациент обращается за медицинской помощью, надеясь узнать причину своих страданий и получить максимально полное облегчение. Наилучший способ завоевать его доверие – продемонстрировать уверенность и знания («мне известна ваша болезнь» или «я знаю, какое обследование необходимо, чтобы поставить диагноз»), а затем сделать правильное назначение, которое действительно поможет уменьшить выраженность неприятных симптомов и улучшить качество жизни [1, 2].

Напротив, чрезмерный «уход» в диагностику («сначала – анализы, потом – лечение») и демонстрация сомнений – верный путь к формированию неудовлетворенности пациента. Особого внимания требует проблема вербального ноцебо (антагониста плацебо) – высказываний врача, которые вызывают резкое неприятие у пациента, создают негативный психологический фон и ухудшают его физическое состояние [3]. Например, следует категорически избегать таких фраз, как: «я не знаю, что у вас», «первый раз вижу пациента с такими симптомами», «слишком поздно обрати-

лись, болезнь запущена», «все, что делали мои коллеги до меня, ошибочно» и т. д.

Важное значение имеет правильная тактика врача в случае обращения пациента, испытывающего острую или хроническую боль. Это самое неприятное проявление любой патологии, вызывающее серьезные страдания и значительно ухудшающее качество жизни, поэтому первой задачей медицинской помощи в данном случае становится действенное обезболивание [4].

Представить формирование диагностической и лечебной стратегии на амбулаторном приеме можно на примере двух типичных клинических случаев, с которыми практикующие врачи ежедневно сталкиваются в своей работе.

Клинический случай №1

На приеме больной 41 года, офисный служащий, с жалобами на боль и припухлость правого коленного сустава (КС). Боль возникает в основном при физической нагрузке, но также сохраняется в состоянии покоя и ночью. Симптомы в КС появились около 2 нед назад, после интенсивных занятий в тренажерном зале. Для уменьшения боли назначены в течение 3 дней внутримышечные инъекции диклофенака (1 раз в день), затем ибупрофен по 400 мг 2–3 раза в день. Однако симптомы сохраняются, хотя их интенсивность уменьшилась. При осмотре пациент оценивает выраженность боли при движении в 5 пунктов по числовой рейтинговой шкале (ЧРШ, 0–10).

Около 20 лет назад во время игры в футбол получил травму КС, которая сопровождалась его выраженной припухлостью и болью. Травматологом была выполнена пункция КС с удалением большого количества геморрагической жидкости, рекомендованы прием нестероидного противовоспалительного препарата (НПВП), ношение наколенника. С тех пор периодически отмечаются боль и «хруст» в правом КС при ходьбе и механической нагрузке. Также уже несколько лет после нагрузки и длительного нахождения в вертикальном положении появляется боль в нижней части спины. При магнитно-резонансной томографии (МРТ) выявлены признаки спондилоартроза, спондилеза, грыжи диска $L_{IV–V}$, получал лечение у невролога и мануального терапевта. Около года назад возникла боль в левой пятке, которую связывали с «пяточной шпорой», были назначены ударно-волновая терапия, НПВП, использование специальных ортопедических стелек. В настоящее время боль в области пятки не беспокоит.

Пациент отрицает наличие серьезных сопутствующих заболеваний. При осмотре выявляются избыточная масса тела – 98 кг при росте 176 см (индекс массы тела 31,6 кг/м^2), признаки себореи волосистой части головы, а в области темени справа – участок около 1 см красного цвета, выступающий над поверхностью кожи, покрытый светло-серыми чешуйками (псориатическая бляшка). Определяются небольшая припухлость и болезненность правого КС, симптом баллотации надколенника. Другие суставы визуально не изменены, безболезненны. Также выявляются умеренная боль и напряжение паравертебральных мышц в поясничном отделе, больше справа. Движение в позвоночнике ограничено – при наклоне вперед с разогнутыми коленями расстояние от пальцев кистей до пола составляет около 12 см. В общем анализе крови Hb – 132 г/л, л. – 7.2·10^9/л, формула без изменений, тр. – 207·10^9/л, СОЭ – 14 мм/ч.

На рентгенограмме КС с обеих сторон видны незначительное сужение суставной щели в медиальной части сустава и небольшие краевые остеофиты, что позволило сделать заключение о наличии признаков остеоартрита (ОА) II стадии по Kellgren–Lawrence.

Как будет формироваться диагностическая концепция в данном случае? На первый взгляд, все просто: у пациента была травма КС, несколько лет сохраняется боль преимущественно «механического» характера. Последнее обострение возникло после физической нагрузки. Наличие боли, крепитации и остеофитов позволяет в соответствии с критериями ACR (American College of Rheumatology) 1986 г., которые признаются и Ассоциацией ревматологов России, поставить диагноз ОА коленного сустава. Несколько смущает молодой возраст пациента, но на основании данных анамнеза можно предположить, что посттравматические изменения могли в значительной мере ускорить развитие ОА. Кроме того, имеется такой серьезный фактор риска (ФР), как избыточная масса тела. Хорошо известно, что метаболические нарушения и ожирение оказывают выраженное влияние на развитие ОА за счет как усиления «механического стресса», так и системного провоспалительного воздействия адипокинов жировой ткани.

Однако диагноз ОА следует рассматривать лишь после исключения других заболеваний [5]. ОА – серьезная патология, существенно снижающая качество жизни и ее продолжительность в результате развития хронической боли, ограничения активности и прогрессирования коморбидных заболеваний. Так, по данным когортного исследования «Osteoarthritis Initiative», почти у четверти больных ОА в течение 3–7 лет развивалась поздняя рентгенологическая стадия (III–IV по Kellgren–Lawrence) [6]. Более 20% лиц с ОА, несмотря на лечение, имеют неблагоприятное течение заболевания, сопровождающееся постоянной умеренной или выраженной болью [7]. R.J. Cleveland и соавт. [8], проанализировав 14 исследований, показали, что риск летального исхода у пациентов с ОА КС и тазобедренного сустава на 60% выше, чем в общей популяции.

Что может вызвать опасения у лечащего врача в данной клинической ситуации? Первое – наличие синовита. Конечно, накопление экссудата часто наблюдается при ОА, но оно может быть проявлением других заболеваний. Второе – выявление признаков кожного псориаза, о котором пациент ранее не знал. В этом случае данные анамнеза о наличии боли в спине и пятке заставляют думать о возможности развития спондилоартрита (СпА), вероятно, псориатического (ПсА). Третье – характер и выраженность травмы сустава: не исключено, что структурные изменения могут быть значительными и требовать ортопедической коррекции.

Алгоритм дифференциального диагноза при синовите КС представлен во многих работах [9, 10], в том числе в недавно опубликованной статье группы международных экспертов, одним из авторов которой является ведущий специалист по изучению ОА в России Л.И. Алексеева (см. рисунок) [5]. В представленной схеме центральное место занимают анализ синовиальной жидкости, оценка результатов применения НПВП и мнение эксперта.

О каких заболеваниях следует думать при развитии синовита КС у молодого мужчины? Учитывая связь с травмой, – о посттравматическом артрите. По статистике, на эту патологию приходится более 10% всех случаев артрита КС. Продолжительность этого состояния, в зависимости от тяжести

травмы и лечения, может составлять от нескольких дней до нескольких месяцев. Иногда посттравматический артрит принимает хроническое течение. Правда, в этом случае необходимо обсуждать диагноз посттравматического ОА [11]. Следующая позиция в дифференциальном диагнозе – реактивный артрит (РеА), связанный с кишечной или мочеполовой инфекцией. Главными критериями этой патологии (ACR, 1999) являются ассиметричный моно-, олигоартрит нижних конечностей, возникающий через 3 дня – 6 нед после перенесенной инфекции. РеА может сопровождаться поражением глаз, кожи и слизистых оболочек, а также энтезитами, наиболее характерны ахиллобурсит и плантарный фасциит. Отмечается тесная связь РеА и периферического СпА. Так, характерный генетический маркер этой патологии – HLA-B27 – определяется у 30–50% пациентов с РеА [12, 13]. Еще одно заболевание, которое можно предполагать у мужчины с избыточной массой тела, – подагрический артрит (ПдА). Как правило, ПдА начинается с поражения I плюснефалангового сустава (ПФС), однако в некоторых случаях подагра дебютирует артритом другой локализации, в том числе КС. Для ПдА характерны острое начало с максимально выраженным воспалением и болью в 1-е сутки болезни, связь с гиперурикемией (уровень мочевой кислоты – МК >420 мкмоль/л), наличие кристаллов моноурата натрия (МУН) в синовиальной жидкости [14]. Артрит КС может быть дебютом хронического ревматического заболевания (РЗ) – в обсуждаемом случае имеются формальные признаки периферического СпА, в частности кожный псориаз, боль в спине и плантарный фасциит в анамнезе [4, 15]. Не следует забывать о возможности септического артрита, протекающего атипично. Следует учитывать и такие факторы, как повреждение кожи, медицинские манипуляции, прием иммуносупрессивных препаратов и наркотиков [16].

Причиной артрита КС может быть множество других болезней, но их наличие целесообразно рассматривать при хронизации или прогрессировании процесса либо при симптомах системной патологии. Итак, оценивая клиническую ситуацию, мы ставим следующие вопросы и сами даем на них ответ.

Есть ли симптомы, заставляющие думать о септическом артрите?

Нет, у пациента нет факторов риска развития септического процесса, лихорадки, лимфоаденопатии, лейкоцитоза с палочкоядерным сдвигом в анализе крови, местные проявления воспаления умеренные.

Есть ли признаки РеА?

Нет, пациент не сообщает о перенесенной мочевой или кишечной инфекции, у него отсутствуют поражение глаз, кожи, слизистых оболочек и энтезит.

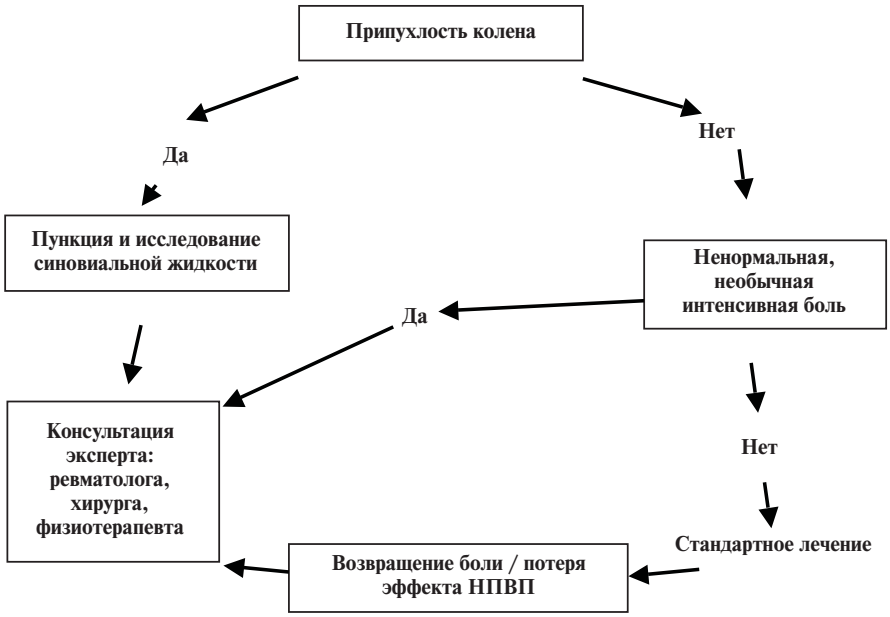

Диагностический алгоритм при ОА КС (адаптировано из [5])
Diagnostic algorithm in knee osteoarthritis (adapted from [5])

Есть ли признаки ПдА?

Признаков ПдА не отмечается: нет артрита I ПФС, артрит КС развивался постепенно, нет данных о его связи с потреблением мясной пищи и алкоголя, боль и припухлость за 2 нед уменьшились незначительно. Правда, нам неизвестны уровень МК и характер синовиальной жидкости.

Есть ли признаки периферического СпА?

Настораживает наличие кожного псориаза. В то же время нет поражения других суставов, онихопатии, дактилита, энтезита. Согласно критериям Рабочей группы по изучению анкилозирующего спондилита (Assesment of Spondyloarthriitis International Society, ASAS) [4], боль в спине не носит воспалительный характер, возникает в основном при нагрузке, а ограничения движений позвоночника могут быть связаны с дегенеративными изменениями, выявленными при МРТ. Плантарный фасциит встречается в популяции очень часто как самостоятельная патология. Так, в США он является причиной обращения к врачу около 1 млн пациентов ежегодно и возникает у 5–10% спортсменов-легкоатлетов [17].

Требуется ли дополнительная консультация хирурга-ортопеда для оценки тяжести травмы КС и необходимости специальной ортопедической помощи?

Нет, не требуется. Нарушения функции КС выражены умеренно и связаны с болью. Пациент может ходить, опираясь на пораженную конечность. При этом наличие боли существенно не влияет на объем движений.

Достаточно ли имеющихся данных для установления диагноза и какие дополнительные методы обследования целесообразно было бы использовать?

Как отмечено выше, важное диагностическое значение имеют пункция сустава и анализ синовиальной жидкости. Однако назначать это инвазивное вмешательство следует при наличии показаний (выявление кристаллов МУН для

верификации ПдА), а также для удаления экссудата и введения глюкокортикоида (ГК) при выраженном артрите [4]. В нашем случае таких показаний нет. Кроме того, пациент еще не получал правильной консервативной терапии. Также следует воздержаться от проведения МРТ, поскольку это – дорогостоящий метод, а диагностическая ценность его в данной ситуации будет сомнительной [18]. Нет показаний для исследования иммунологических показателей, таких как ревматоидный фактор (РФ) и антитела к циклическому цитруллинированному пептиду (АЦЦП), а также выявления HLA-B27.

Таким образом, мы представляем пациенту нашу диагностическую концепцию, клиническая ситуация очевидна, и мы знаем, как ему помочь. Наиболее вероятным диагнозом будет ОА КС, раннее развитие которого связано с последствиями травмы и избыточной массой тела. Конечно, причиной боли и припухлости КС могут быть и другие заболевания, однако их диагностические критерии в настоящее время отсутствуют. Учитывая избыточную массу тела, целесообразно назначить биохимический анализ крови для оценки метаболических нарушений (уровень глюкозы, холестерина, МК, аспартатаминотрансферазы – АСТ – и аланинаминотрансферазы – АЛТ). Показана также консультация дерматолога.

Какое лечение следует рекомендовать?

Пероральный прием НПВП в адекватной дозе, обеспечивающей анальгетический и противовоспалительный эффект. Пациент уже получал эти препараты (инъекции диклофенака и ибупрофен 800–1200 мг/сут), но их суммарная суточная доза была низкой, а кратность приема недостаточной, чтобы обеспечить устойчивую концентрацию действующего вещества в плазме крови.

В дебюте болезни целесообразно применять удобные, надежные и безопасные НПВП. Таким препаратом является эторикоксиб – высокоселективный ингибитор циклооксигеназы (ЦОГ) 2 с высокой биодоступностью (~100 %), который начинает действовать уже через 1 ч после приема, и длительным периодом полувыведения (~22 ч), что позволяет использовать его 1 раз в день. Серия исследований показала высокую эффективность эторикоксиба при ОА, ревматоидном артрите (РА), анкилозирующем спондилите, ПдА и острой боли после стоматологических вмешательств [19]. Применение этого препарата в дозе 60 мг/сут у больных ОА позволяет достичь более значимого уменьшения боли и улучшения функции по сравнению со многими другими НПВП. По результатам метаанализа 44 рандомизированных контролируемых исследований (РКИ), включающих более 19 тыс. пациентов, величина уменьшения боли (индекс WOMAC) при использовании эторикоксиба по сравнению с плацебо составила 2,3, напроксена – 1,73, целекоксиба – 1,48, диклофенака – 0,97 [20]. Данные метаанализа 76 РКИ (n=58 451) показали, что эффект уменьшения боли при использовании эторикоксиба 60 мг/сут был сопоставим с таковым диклофенака 150 мг/сут: -0,58 (95% доверительный интервал, ДИ от -0,74 до -0,43) и -0,57 (95% ДИ от -0,69 до -0,45) соответственно и в целом был выше, чем у других НПВП [21].

Важным достоинством эторикоксиба является способность проникать через гематоэнцефалический барьер из-за высокой доли (~8%) свободной, не связанной с альбумином, фракции препарата в плазме крови, что обеспечивает его влияние на центральные структуры ноцицептивной системы и подавление центральной сенситизации – одного из важнейших патогенетических механизмов хронической боли [22]. Так, в РКИ P. Moss и соавт. [23] (n=80) было установлено, что использование 60 мг эторикоксиба по сравнению с плацебо обеспечивало у пациентов с ОА не только более значимое снижение интенсивности боли (индекс WOMAC), но и уменьшение индекса гипералгезии на 32,6% и индекса PainDETECT на 23,6%.

Высокий анальгетический и противовоспалительный потенциал эторикоксиба особенно очевиден в случае переключения на этот препарат при неэффективности других НПВП. Так, H. Lin и соавт. [24] оценили результат назначения эторикоксиба у 500 больных ОА, у которых на фоне приема других НПВП сохранялась выраженная боль. Через 4 нед терапии уменьшение боли (индекс WOMAC) >30% было зафиксировано у 52% пациентов.

Эторикоксиб позволяет успешно контролировать боль при ОА даже при длительном использовании. Это было продемонстрировано J. Reginster и соавт. [25], которые применяли данный препарат для лечения ОА в течение 2,5 года.

Вместе с тем основным преимуществом эторикоксиба перед другими НПВП следует считать хорошую переносимость и низкий риск лекарственных осложнений. Как известно, нежелательные реакции (НР), прежде всего со стороны желудочно-кишечного тракта (ЖКТ) и сердечно-сосудистой системы (ССС), являются основным ограничением для использования НПВП, что всегда следует помнить при назначении этих препаратов [4]. Для быстрой оценки безопасности НПВП могут быть предложены шесть ключевых вопросов (см. таблицу).

Что необходимо учитывать? У пациента нет противопоказаний для НПВП, и мы можем рекомендовать ежедневный прием эторикоксиба в дозе 60 мг/сут до следующего визита к врачу, который целесообразно назначить через 2 нед. Следует рекомендовать прием одного из симптоматических средств замедленного действия для лечения ОА (Symptomatic Slow Acting Drugs for Osteoarthritis, SYSADOA), использовать наколенник, поддерживать умеренную физическую активность и соблюдать диету для снижения избыточной массы тела. Учитывая результаты РКИ и собственный клинический опыт применения эторикоксиба, ко второму визиту можно ожидать существенного улучшения состояния пациента. Если же боль и синовит все еще будут сохраняться, следует продолжить прием эторикоксиба до полного купирования симптомов.

Клинический случай №2

На приеме пациентка 56 лет, с жалобами на боль и припухлость суставов кистей, стоп, КС, общую утреннюю скованность в течение 40–60 мин. Боль и деформацию суставов кистей, преимущественно дистальных межфаланговых суставов (МФС), как и боль в КС, отмечает на протяжении 5–6 лет. Ранее установлен диагноз «генерализованный ОА». Пациентка получала НПВП: мелоксикам, нимесулид короткими курсами, SYSADOA (комбинация глюкозамина и хондроитина), внутрисуставные инъекции ГК и гиалуроновой кислоты в КС, физиотерапевтическое лечение. Настоящее обострение раз-

Шесть вопросов, которые необходимо задать перед назначением НПВП
Six questions to ask, before prescribing NSAIDs

Вопрос	Что делать, если ответ положительный
1. Имеется ли у Вас аллергия на какие-либо лекарства?	При наличии аллергии на НПВП, в том числе аспирин (типичная аспириновая триада – бронхиальная астма, полипоз носа, гиперчувствительность на аспирин) следует избегать использования НПВП
2. Имеются ли у Вас заболевания ЖКТ, такие как язва, неязвенная диспепсия, ГЭРБ, ВЗК*?	При обострении язвы, выявлении эрозий ЖКТ и ВЗК необходимо избегать назначения НПВП; при наличии в анамнезе язвы и/или ЖКТ-кровотечения, диспепсии и ГЭРБ целесообразно использовать селективные ЦОГ2-ингибиторы, НПВП назначают в сочетании с ИПП
3. Имеются ли у Вас заболевания ССС?	При наличии ИБС, инфаркта и инсульта в анамнезе, сердечной недостаточности (⩾2 NYHA), операций на сердце, заболеваний периферических сосудов, неконтролируемой ГБ (⩾140/90 мм рт. ст.) следует отказаться от назначения системных НПВП; при наличии контролируемой терапией ГБ рекомендуется тщательный контроль АД в период приема НПВП
4. Имеются ли у Вас заболевания почек?	При ХБП с СКФ ⩽30 мл/мин следует избегать использования НПВП; при более легкой ХБП НПВП используют с осторожностью (в минимальной дозе и короткими курсами)
5. Принимаете ли Вы антитромботические препараты (в том числе низкие дозы аспирина)?	Выяснить причину назначения. Если это заболевание ССС, то действовать, как указано в пункте 3. Если кардиоваскулярный риск невысокий, целесообразно использовать селективные ЦОГ2-ингибиторы в сочетании с ИПП
6. Есть ли у Вас другие заболевания (печени, кроветворной системы и др.)?	Оценить риск назначения НПВП в соответствии с инструкцией и национальными рекомендациями

Примечание. ВЗК – воспалительные заболевания кишечника; ИБС – ишемическая болезнь сердца; ХБП – хроническая болезнь почек; СКФ – скорость клубочковой фильтрации.
* – в инструкции к некоторым НПВП указано, что их использование ограничено лишь при обострении ВЗК. Однако врач на приеме не может быть уверен, что у пациента ремиссия ВЗК, для ее подтверждения нужны данные недавно проведенной колоноскопии и консультация гастроэнтеролога.

вилось около 2 мес назад после психоэмоционального стресса. Сначала появились непривычно интенсивная боль в суставах кистей и скованность. Считая, что они связаны с ОА, пациентка нерегулярно использовала НПВП перорально и в виде мазей, начала прием SYSADOA (глюкозамин + хондроитин).

В течение 5 лет страдает гипертонической болезнью (ГБ), принимает комбинацию валсартана и амлодипина (10 мг + 160 мг), достигнут целевой уровень артериального давления (АД). У пациентки диагностирована гастроэзофагеальная рефлюксная болезнь (ГЭРБ), в связи с чем нерегулярно использует антациды и ингибиторы протонной помпы (ИПП), имеется язвенный анамнез, последнее обострение – 7 лет назад, когда был проведен курс эрадикации H. pylori. Десять лет назад по поводу миомы матки была проведена тотальная гистерэктомия. Ранее пациентка работала в типографии, была серьезная нагрузка на кисти рук, что может рассматриваться как ФР развития ОА.

При осмотре: изменений кожи и слизистых оболочек нет. Отмечаются деформация дистальных МФС (узелки Гебердена), припухлость и болезненность II, III проксимальных МФС и пястно-фаланговых суставов обеих кистей, лучезапястного сустава (ЛЗС) справа, боль при поперечном сжатии кистей. Выявляется болезненность при пальпации II–IV ПФС, при поперечном сжатии стоп, а также при пальпации и пассивных движениях в КС, без явной припухлости. Пациентка оценивает интенсивность боли в 6 пунктов по ЧРШ (0–10).

Имеются общий анализ крови (Hb 112 г/л, л. 9.2·10⁹/л, формула не изменена, тр. 350·10⁹/л, СОЭ 42 мм/ч) и рентгенограмма кистей, на которой выявляются признаки ОА дистальных МФС (крупные краевые остеофиты, сужение щелей, субхондральный склероз, симптом «летящей чайки»), незначительный остеопороз и единичные кистовидные просветления в других отделах кисти, сужение суставной щели проксимальных МФС и пястно-фаланговых суставов, ЛЗС справа.

Таким образом, перед нами пациентка с продолжающимся около 2 мес полиартритом, с симметричным поражением суставов кистей (суммарно 9 мелких суставов) и повышенной СОЭ. Без сомнения, первую позицию в диагностическом поиске займет РА. Представленная клиническая картина соответствует классификационным критериям РА ACR/EULAR (European Alliance of Associations for Rheumatology) 2010 г.: поражение >10 суставов, повышение СОЭ и длительность болезни >6 нед определяют сумму балов >6 [6]. Особенностями этого случая является развитие РА на фоне имеющегося ОА суставов кистей, что несколько затрудняет диагностику, тем не менее диагноз РА представляется наиболее вероятным. Но принять во внимание возможность и других заболеваний все же необходимо. В каких еще случаях врач может столкнуться с болью и припухлостью мелких суставов кистей?

ОА кистей может протекать агрессивно, сопровождаться эрозивным процессом и поражать проксимальные МФС (узелки Бушара) [26]. Однако поражение пястно-фаланговых суставов, симптом поперечного сжатия кисти, указывающий на поражение суставов запястья, ЛЗС, а также ПФС, абсолютно не характерны для ОА, как и значительное повышение СОЭ [4].

Полиартрит может быть проявлением вирусных заболеваний – в частности, вызванных парвовирусом B19, гепатита B и C, и особенно тропических инфекций (лихорадка чикунгунья и др.) [27]. Однако у пациентки нет лихорадки, кожных высыпаний, лимфоаденопатии, желтухи, гепатоспленомегалии и соответствующего анамнеза.

Полиартрит также является одним из характерных проявлений многих системных РЗ – ПсА, системной красной волчанки и дерматомиозита [4]. У нашей пациентки на момент осмотра критерии этих болезней отсутствуют.

Как и в первом случае, мы ставим перед собой вопросы и отвечаем на них.

Достаточно ли имеющихся данных, чтобы установить диагноз РА?

На основании клинической картины мы можем диагностировать РА по критериям ACR/EULAR 2010 г. Правда, рентгенография кистей не показывает типичных проявлений РА (эрозий суставов), но длительность болезни мала, к тому же рентгенологические изменения не входят в представленные выше критерии в отличие от критериев ACR 1987 г. [4].

Какое дополнительное обследование потребуется?

Необходимо провести тест на РФ, АЦЦП и СРБ, рентгенографию органов грудной клетки, общий анализ мочи и оценить биохимические показатели крови (как минимум АСТ и АЛТ) для исключения инфекционных процессов и нарушения функции печени, которые могут стать ограничением для назначения базисных противовоспалительных препаратов (БПВП), в первую очередь метотрексата [4].

Теперь мы можем представить пациентке диагностическую и терапевтическую концепцию. Ситуация нам ясна, известно, какое лечение мы будем проводить в ближайшие месяцы. РА – тяжелое, потенциально опасное аутоиммунное заболевание, но терапия, включающая широкий спектр самых современных средств, позволяет остановить его развитие и добиться стойкой ремиссии. Однако пациентка должна быть настроена на необходимость длительного использования БПВП.

Какое лечение следует рекомендовать?

Хотя нужно дополнительное обследование, тем не менее уже при первом визите следует назначить анальгетическую терапию. С этой целью показано использование НПВП, которые эффективно контролируют основные симптомы РА [28]. Однако в данном случае имеется серьезный риск развития НР со стороны ЖКТ (язвенный анамнез и ГЭРБ), поэтому необходимо выбрать препарат, обладающий хорошей переносимостью и низким риском осложнений со стороны ЖКТ. Таким НПВП является упомянутый выше эторикоксиб.

В недавно опубликованном метаанализе 9 РКИ (n=39 442) X. Feng и соавт. [29] оценили риск ЖКТ-осложнений на фоне приема эторикоксиба, диклофенака, напроксена и плацебо у больных ОА и РА. Было показано, что относительный риск (ОР) при использовании эторикоксиба не отличался от такового плацебо и был значимо меньше при сравнении с другими НПВП: 0,67 (95% ДИ 0,59–0,76; p<0,00001) и 0,59 (95% ДИ 0,48–0,72; p<0,00001) соответственно.

Более низкая частота диспепсии при приеме эторикоксиба подтверждается метаанализом 9 РКИ, в которых этот препарат назначали при различных РЗ. Частота прерывания лечения из-за развития симптомов со стороны ЖКТ при использовании эторикоксиба составила 1,5 эпизода на 100 пациенто-лет. Это было в 2 раза меньше, чем при терапии традиционными НПВП (2,7 эпизода на 100 пациенто-лет; p=0,007) [30].

Ретроспективный анализ данных эндоскопического исследования 6341 пациента, которое было проведено в клинике ФГБНУ «Научно-исследовательский институт ревматологии им. В.А. Насоновой», также подтвердил низкую частоту ЖКТ-осложнений при назначении эторикоксиба. У больных с РЗ, принимавших этот препарат, множественные эрозии и язвы были выявлены в 5,4% случаев, а у получавших диклофенак – в 12,0% (p<0,001) [31].

Пациентка имеет контролируемую артериальную гипертензию (АГ), поэтому важно понимать, как прием НПВП может повлиять на АД. Следует отметить, что эторикоксиб в целом характеризуется относительно низким риском развития АГ. Так, по данным метаанализа 8 РКИ (n=4770), частота этого осложнения при использовании эторикоксиба 60 и 90 мг составила 4,0 и 3,4% соответственно, напроксена – 2,9%, ибупрофена – 6,6%, плацебо – 2,0% [32].

Как отмечено ранее, НПВП могут повышать риск серьезных осложнений со стороны ССС, таких как инфаркт миокарда и ишемический инсульт. Интересен метаанализ L.H. Martin Arias и соавт. [33], оценивших данные 87 исследований (40 когортных и 47 случай-контроль), суммарно включавших 27 млн пациентов. Было показано, что риск кардиоваскулярных осложнений при использовании эторикоксиба не превышал суммарного риска для всех НПВП и был ниже по сравнению с таковым диклофенака: ОР – 1,24 (95% ДИ 1,19–1,28), 1,27 (95% ДИ 1,12–1,43) и 1,34 (95% ДИ, 1,26–1,42) соответственно.

Таким образом, нашей пациентке можно назначить эторикоксиб 90 мг/сут в комбинации с ИПП, например омепразолом 20 мг/сут, обязательно предупредив о необходимости контроля АД. Во время следующего визита, который нужно запланировать через 1–2 нед, после получения данных обследования можно будет дать окончательные рекомендации по лечению РА.

Заключение

Даже в относительно простых клинических случаях требуется внимательное отношения к пациенту, тщательный сбор анамнеза, взвешенное формирование диагноза и терапевтической концепции, особенно при первом визите, когда необходимо за короткое время добиться доверия и понимания пациента. Принципиально важно оказать действенную помощь, даже если диагноз еще неясен и требуется дополнительное обследование. Демонстрация уверенности и знаний врача, психологическая поддержка и назначение эффективной симптоматической терапии, особенно при выраженной боли, – основа успешной терапии.

ЛИТЕРАТУРА/REFERENCES

1. Fowler JB, Khan YR, Fischberg GM, Mahato D. A Cultural Shift Away from Cognitive-behavioral Empathy. *Cureus*. 2019 Nov 17;11(11):e6175. doi: 10.7759/cureus.6175.
2. Simpkin AL, Armstrong KA. Communicating Uncertainty: a Narrative Review and Framework for Future Research. *J Gen Intern Med*. 2019 Nov;34(11):2586-91. doi: 10.1007/s11606-019-04860-8. Epub 2019 Jun 13.
3. Hansen E, Zech N. Nocebo Effects and Negative Suggestions in Daily Clinical Practice – Forms, Impact and Approaches to Avoid Them. *Front Pharmacol*. 2019 Feb 13; 10:77. doi: 10.3389/fphar.2019.00077. eCollection 2019.
4. Насонов ЕЛ, редактор. Российские клинические рекомендации. Ревматология. Москва: ГЭОТАР-Медиа; 2020. 448 с. [Nasonov EL, editor. *Rossiiskie klinicheskie rekomendatsii. Revmatologiya* [Russian clini-

cal recommendations. Rheumatology]. Moscow: GEOTAR-Media; 2020. 448 p.].
5. Martel-Pelletier J, Maheu E, Pelletier JP, et al. A new decision tree for diagnosis of osteoarthritis in primary care: international consensus of experts. *Aging Clin Exp Res*. 2019 Jan;31(1):19-30. doi: 10.1007/s40520-018-1077-8. Epub 2018 Dec 11.
6. Collins JE, Katz JN, Dervan EE, Losina E. Trajectories and risk profiles of pain in persons with radiographic, symptomatic knee osteoarthritis: data from the osteoarthritis initiative. *Osteoarthritis Cartilage*. 2014 May; 22(5):622-30. doi: 10.1016/j.joca.2014.03.009. Epub 2014 Mar 21.
7. Törmälehto S, Aarnio E, Mononen ME, et al. Eight-year trajectories of changes in health-related quality of life in knee osteoarthritis: Data from the Osteoarthritis Initiative (OAI). *PLoS One*. 2019 Jul 19;14(7): e0219902. doi: 10.1371/journal.pone.0219902. eCollection 2019.
8. Cleveland RJ, Nelson AE, Callahan LF. Knee and hip osteoarthritis as predictors of premature death: a review of the evidence. *Clin Exp Rheumatol*. Sep-Oct 2019;37 Suppl 120(5):24-30. Epub 2019 Oct 14.
9. Johnson M. Acute knee effusions: a systematic approach to diagnosis. *Am Fam Physician*. 2000 Apr 15;61(8):2391-400.
10. Jackson JL, O'Malley PG, Kroenke K. Evaluation of acute knee pain in primary care. *Ann Intern Med*. 2003 Oct 7;139(7): 575-88. doi: 10.7326/0003-4819-139-7-200310070-00010.
11. Davis JT, Rudloff MI. Posttraumatic Arthritis After Intra-Articular Distal Femur and Proximal Tibia Fractures. *Orthop Clin North Am*. 2019 Oct;50(4):445-59. doi: 10.1016/j.ocl.2019.06.002.
12. Selmi C, Gershwin M. Diagnosis and classification of reactive arthritis. *Autoimmun Rev*. Apr-May 2014;13(4-5):546-9. doi: 10.1016/j.autrev.2014.01.005. Epub 2014 Jan 10.
13. Cheeti A, Chakraborty RK, Ramphul K. Reactive Arthritis. 2021. In: StatPearls [Internet]. Treasure Island (FL): StatPearls Publishing; 2021.
14. Richette P, Bardin T. Gout. *Lancet*. 2010 Jan 23;375(9711):318-28. doi: 10.1016/S0140-6736(09)60883-7. Epub 2009 Aug 17.
15. Antony A, Tillett W. Diagnosis, classification and assessment. *Best Pract Res Clin Rheumatol*. 2021 Apr 7;101669. doi: 10.1016/j.berh.2021.101669. Online ahead of print.
16. Momodu II, Savaliya V. Septic Arthritis. 2021. In: StatPearls. Treasure Island: StatPearls Publishing; 2021. https://www.ncbi.nlm.nih.gov/books/NBK538176/
17. Becker BA, Childress MA. Common Foot Problems: Over-the-Counter Treatments and Home Care. *Am Fam Physician*. 2018 Sep 1; 98(5):298-303.
18. Crawford DC, Hirota MR, Foss EW. MRI of the knee in adults. *Instr Course Lect*. 2015;64:61-73.
19. Kwiatkowska B, Majdan M, Mastalerz-Migas A, et al. Status of etoricoxib in the treatment of rheumatic diseases. Expert panel opinion. *Reumatologia*. 2017;55(6):290-7. doi: 10.5114/reum.2017.72626. Epub 2017 Dec 30.
20. Jung SY, Jang EJ, Nam SW, et al. Comparative effectiveness of oral pharmacologic interventions for knee osteoarthritis: A network meta-analysis. *Mod Rheumatol*. 2018 Nov;28(6):1021-8. doi: 10.1080/14397595.2018.1439694. Epub 2018 Mar 1.
21. Da Costa BR, Reichenbach S, Keller N, et al. Effectiveness of non-steroidal anti-inflammatory drugs for the treatment of pain in knee and hip osteoarthritis: a network meta-analysis. *Lancet*. 2017 Jul 8;390(10090): e21-e33. doi: 10.1016/S0140-6736(17)31744-0.
22. Arendt-Nielsen L, Egsgaard L, Petersen K. Evidence for a central mode of action for etoricoxib (COX-2 inhibitor) in patients with painful knee osteoarthritis. *Pain*. 2016 Aug; 157(8):1634-1644. doi: 10.1097/j.pain.0000000000000562.
23. Moss P, Benson HAE, Will R, Wright A. Fourteen days of etoricoxib 60 mg improves pain, hyperalgesia and physical function in individuals with knee osteoarthritis: a randomized controlled trial. *Osteoarthritis Cartilage*. 2017 Nov;25(11):1781-91. doi: 10.1016/j.joca.2017.07.009. Epub 2017 Aug 2.
24. Lin H, Cheng T, Wang J, et al. Etoricoxib improves pain, function and quality of life: results of a real-world effectiveness trial. *Int J Rheum Dis*. 2010 May;13(2):144-50. doi: 10.1111/j.1756-185X.2010.01468.x.
25. Reginster J, Malmstrom K, Mehta A, et al. Evaluation of the efficacy and safety of etoricoxib compared with naproxen in two, 138-week randomised studies of patients with osteoarthritis. *Ann Rheum Dis*. 2007 Jul;66(7): 945-51. doi: 10.1136/ard.2006.059162. Epub 2006 Dec 1.
26. Gazeley DJ, Yeturi S, Patel PJ, Rosenthal AK. Erosive osteoarthritis: A systematic analysis of definitions used in the literature. *Semin Arthritis Rheum*. 2017 Feb;46(4): 395-403. doi: 10.1016/j.semarthrit.2016.08.013. Epub 2016 Aug 24.
27. Marks M, Marks JL. Viral arthritis. *Clin Med (Lond)*. 2016 Apr;16(2):129-34. doi: 10.7861/clinmedicine.16-2-129.
28. Paglia MDG, Silva MT, Lopes LC, et al. Use of corticoids and non-steroidal anti-inflammatories in the treatment of rheumatoid arthritis: Systematic review and network meta-analysis. *PLoS One*. 2021 Apr 7;16(4): e0248866. doi: 10.1371/journal.pone.0248866. eCollection 2021.
29. Feng X, Tian M, Zhang W, Mei H. Gastrointestinal safety of etoricoxib in osteoarthritis and rheumatoid arthritis: A meta-analysis. *PLoS One*. 2018 Jan 10;13(1): e0190798. doi: 10.1371/journal.pone.0190798. eCollection 2018.
30. Watson D, Bolognese J, Yu C, et al. Use of gastroprotective agents and discontinuations due to dyspepsia with the selective cyclooxygenase-2 inhibitor etoricoxib compared with non-selective NSAIDs. *Curr Med Res Opin*. 2004 Dec;20(12):1899-908. doi: 10.1185/030079904X12681.
31. Каратеев АЕ, Погожева ЕЮ, Филатова ЕС, Амирджанова ВН. Эндоскопическая картина верхних отделов желудочно-кишечного тракта на фоне приема различных нестероидных противовоспалительных препаратов. Клиническая фармакология и терапия. 2018;27(4):40-5. [Karateev AE, Pogozheva EYu, Filatova ES, Amirdzhanova VN. Endoscopic picture of the upper gastrointestinal tract while taking various non-steroidal anti-inflammatory drugs. *Klinicheskaya farmakologiya i terapiya*. 2018; 27(4):40-5. (In Russ.)].
32. Curtis SP, Ng J, Yu Q, et al. Renal effects of etoricoxib and comparator nonsteroidal anti-inflammatory drugs in controlled clinical trials. *Clin Ther*. 2004 Jan;26(1):70-83. doi: 10.1016/s0149-2918(04)90007-0.
33. Martin Arias LH, Martin Gonzalez A, Sanz Fadrique R, Vazquez ES. Cardiovascular Risk of Nonsteroidal Anti-inflammatory Drugs and Classical and Selective Cyclooxygenase-2 Inhibitors: A Meta-analysis of Observational Studies. *J Clin Pharmacol*. 2019 Jan;59(1):55-73. doi: 10.1002/jcph.1302. Epub 2018 Sep 11.

Поступила/отрецензирована/принята к печати
Received/Reviewed/Accepted
10.04.2021/15.05.2021/17.05.2021

Заявление о конфликте интересов / Conflict of Interest Statement

Исследование не имело спонсорской поддержки. Конфликт интересов отсутствует. Автор несет полную ответственность за предоставление окончательной версии рукописи в печать. Окончательная версия рукописи была одобрена автором.

The investigation has not been sponsored. There are no conflicts of interest. The author is solely responsible for submitting the final version of the manuscript for publication. The author has approved the final version of the manuscript.

Каратеев А.Е. https://orcid.org/0000-0002-1391-0711