CC BY 4.0

ОРИГИНАЛЬНЫЕ ИССЛЕДОВАНИЯ / ORIGINAL INVESTIGATIONS

Сравнение данных магнитно-резонансной томографии мышц с клинико-лабораторными параметрами при динамическом наблюдении пациентов с идиопатическими воспалительными миопатиями

Коломейчук А.А.[1], Ананьева Л.П.[1], Хелковская-Сергеева А.Н.[1], Колтакова А.Д.[1], Птичкина Л.В.[1], Казаков Д.О.[2]

[1]ФГБНУ «Научно-исследовательский институт ревматологии им. В.А. Насоновой», Москва;
[2]Научно-исследовательский клинический институт педиатрии им. акад. Ю.Е. Вельтищева ФГБОУ ВО «Российский национальный исследовательский медицинский университет им. Н.И. Пирогова» Минздрава России, Москва
[1]Россия, 115522, Москва, Каширское шоссе, 34А; [2]Россия, 125412, Москва, ул. Талдомская, 2

При динамическом наблюдении за пациентами с идиопатическими воспалительными миопатиями (ИВМ) оценивают изменения активности заболевания и возникших повреждений с помощью ряда общепринятых инструментов. Наряду с этим используются объективные методы визуализации, в частности магнитно-резонансная томография (МРТ) мышц. В настоящее время взаимосвязь ее результатов с клинико-лабораторными параметрами в динамике изучена недостаточно.

***Цель** исследования – оценить в динамике основные признаки вовлечения мышц по данным МРТ и сравнить их с клинико-лабораторными параметрами, индексами активности и повреждения у пациентов с ИВМ.*

***Материал и методы.** В исследование включено 32 пациента с заболеваниями из группы ИВМ, соответствовавших классификационным критериям EULAR/ACR 2017 г. Всем пациентам дважды была проведена МРТ мышц бедер и голеней на аппарате Philips Multiva 1.5 TESLA (Philips, Нидерланды) с использованием T1-, T2- и STIR T2-импульсных последовательностей, по 4-балльной полуколичественной шкале оценивались признаки отека и жировой перестройки. Медиана интервала между исследованиями – 15,5 [9; 24] мес. Исходно и при повторном осмотре пациентам выполнялось стандартное клиническое обследование, включая мануальное мышечное тестирование (ММТ-8). Активность заболевания определялась с помощью индекса MITAX. Необратимые изменения оценивались по индексу повреждения MDI.*

***Результаты и обсуждение.** При наблюдении в динамике обнаружены статистически значимое уменьшение общего счета отека и увеличение общего счета жировой перестройки бедер и голеней ($p<0,05$). Уменьшение общего счета отека бедер ассоциировалось с увеличением мышечной силы согласно результатам ММТ-8 ($p=0,03$), снижением уровня креатинфосфокиназы (КФК; $p=0,005$) и индекса активности ($p=0,003$). Нарастание общего счета жировой перестройки бедер сопровождалось уменьшением мышечной силы согласно данным ММТ-8 ($p=0,01$) и увеличением необратимых мышечных изменений в соответствии с индексом повреждения ($p=0,002$). Уменьшение общего счета отека голеней было связано со снижением уровня КФК ($p=0,002$) и индекса активности ($p<0,001$). Изменение общего счета жировой перестройки голеней не ассоциировалось со статистически значимыми изменениями клинико-лабораторных параметров заболевания.*

***Заключение.** По данным МРТ изменения основных признаков вовлечения мышц – отека и жировой перестройки – имели четкий параллелизм с динамикой клинико-лабораторных показателей, что подтверждает чувствительность данного метода к изменениям как активности, так и тяжести заболевания. Таким образом, МРТ мышц у пациентов с мышечной слабостью позволяет отличить признаки воспаления от проявлений необратимого повреждения, что имеет большое значение для определения тактики лечения и прогноза.*

***Ключевые слова:** воспалительные миопатии; магнитно-резонансная томография; индекс активности; индекс повреждения; динамическое наблюдение.*

Контакты:** Алена Алексеевна Коломейчук; **alenakolomei@gmail.com

***Для ссылки:** Коломейчук АА, Ананьева ЛП, Хелковская-Сергеева АН, Колтакова АД, Птичкина ЛВ, Казаков ДО. Сравнение данных магнитно-резонансной томографии мышц с клинико-лабораторными параметрами при динамическом наблюдении пациентов с идиопатическими воспалительными миопатиями. Современная ревматология. 2025;19(2):26–31. **DOI:** 10.14412/1996-7012-2025-2-26-31*

Comparison of muscle magnetic resonance imaging data with clinical and laboratory parameters in follow-up of patients with idiopathic inflammatory myopathy

Kolomeyichuk A.A.[1], Ananyeva L.P.[1], Helkovskaya-Sergeeva A.N.[1], Koltakova A.D.[1], Ptichkina L.V.[1], Kazakov D.O.[2]

[1]V.A. Nasonova Research Institute of Rheumatology, Moscow; [2]Research Clinical Institute of Pediatrics named after academician Yu.E. Veltischev, Pirogov Russian National Research Medical University, Ministry of Health of Russia, Moscow
[1]34A, Kashirskoe Shosse, Moscow, 115522, Russia; [2]2, Taldomskaya Street, Moscow 125412, Russia

During dynamic follow-up of patients with idiopathic inflammatory myopathy (IIM), changes in disease activity and damage caused are assessed using several generally recognized instruments. In parallel, objective methods of visualization are used, in particular magnetic resonance imaging (MRI) of the muscles. Currently, the relationship between the results of MRI and clinical and laboratory parameters in dynamics is not well studied.
Objective: *to evaluate the main signs of muscle involvement using MRI in dynamics and to compare them with clinical and laboratory parameters, activity indices and damage in patients with IIM.*
Material and methods. *The study included 32 patients with diseases from the group of IIM that met the EULAR/ACR 2017 classification criteria. All patients underwent MRI of the hip and calf muscles twice on the Philips Multiva 1.5 Tesla (Philips, The Netherlands) employing T1, T2, and STIR-T2 sequences, signs of oedema and fatty remodeling were assessed on a 4-point semiquantitative scale. The median time between examinations was 15.5 [9; 24] months. A standard clinical examination, including a manual muscle test (MMT-8), was performed at the initial and the second examinations of the patients. Disease activity was determined using the MITAX index and irreversible changes were assessed using the MDI damage index.*
Results and discussion. *During follow-up a statistically significant decrease in total oedema score and an increase in total fatty remodeling score in the thighs and calves was observed ($p<0.05$). The decrease in oedema total score in the thighs was associated with an increase in muscle strength according to the results of the MMT-8 ($p=0.03$), a decrease in creatine phosphokinase level (CPK; $p=0.005$) and activity index ($p=0.003$). The increase in the total thigh fatty replacement score was associated with a decrease in muscle strength according to the MMT-8 ($p=0.01$) and an increase in irreversible muscle changes according to the damage index ($p=0.002$). A decrease in total calves oedema score was associated with a decrease in CPK level ($p=0.002$) and activity index ($p<0.001$). A change in the total calves fatty replacement score was not associated with statistically significant changes in clinical and laboratory parameters of the disease.*
Conclusion. *Changes in the main signs of muscle involvement, oedema and fatty replacement, according to MRI showed a clear parallelism with the dynamics of clinical and laboratory indicators, which confirms the sensitivity of this method to changes in both the activity and severity of the disease. Thus, MRI of muscles in patients with muscle weakness makes it possible to distinguish the signs of inflammation from the manifestations of irreversible damage, which is of great importance for determining treatment tactics and prognosis.*

Keywords: *inflammatory myopathy; magnetic resonance imaging; activity index; damage index; dynamic observation.*
Contact: *Alena Alekseevna Kolomeychuk;* ***alenakolomei@gmail.com***
For reference: *Kolomeyichuk AA, Ananyeva LP, Helkovskaya-Sergeeva AN, Koltakova AD, Ptichkina LV, Kazakov DO. Comparison of muscle magnetic resonance imaging data with clinical and laboratory parameters in follow-up of patients with idiopathic inflammatory myopathy. Sovremennaya Revmatologiya=Modern Rheumatology Journal. 2025;19(2):26–31.* ***DOI:*** *10.14412/1996-7012-2025-2-26-31*

Идиопатические воспалительные миопатии (ИВМ) – гетерогенная группа редких аутоиммунных заболеваний с преимущественным поражением мышечной системы и развитием проксимальной мышечной слабости разной степени выраженности. Характер мышечного поражения различается в зависимости от формы миозита [1].

ИВМ характеризуются острым или подострым началом, хроническим рецидивирующим течением, требующим назначения активной иммуносупрессивной терапии, первой линией которой являются высокие дозы глюкокортикоидов (ГК) [2, 3]. Лечение миозита является трудной задачей из-за его редкости и вариабельности клинических проявлений. При наблюдении в динамике важно оценивать активность заболевания и вызванное им повреждение, поскольку от этого будут зависеть необходимость интенсификации терапии, а также прогноз [4, 5].

Для определения активности и необратимых изменений при ИВМ проводится обследование, включающее общую оценку активности/повреждения врачом/пациентом по визуальной аналоговой шкале, мануальное мышечное тестирование (ММТ-8), анкету оценки здоровья для взрослых пациентов (Health Assessment Questionnaire, HAQ), определение индекса активности (Myositis Intention To Treat Activity Index, MDAAT), индекса повреждения (Myositis Damage Index, MDI), уровня аланинаминотрансферазы, аспартатаминотрансферазы, лактатдегидрогеназы, креатинфосфокиназы (КФК), альдолазы, креатинина и т. д. [6]. Кроме того, для динамического наблюдения за пациентами могут быть полезны методы объективной визуализации, наиболее предпочтительным среди которых считается магнитно-резонансная томография (МРТ) [7]. Это неинвазивный метод исследования, лишенный лучевой нагрузки, что позволяет применять его неоднократно. При использовании определенных режимов МРТ признаки активности заболевания можно дифференцировать от необратимых повреждений [8]. В первом случае в режиме T2 STIR будет визуализироваться отек разной степени интенсивности, во втором – в режиме T1 выявляются жировая перестройка и атрофия. Так, было показано, что мышечный отек по данным МРТ уменьшался на фоне терапии базисными противовоспалительными препаратами и генно-инженерными биологическими препаратами, что коррелировало с увеличением мышечной силы у пациентов с ИВМ [9].

В настоящее время место МРТ среди известных и общепринятых методов оценки активности и повреждения при ИВМ изучено недостаточно.

Цель исследования – оценить основные магнитно-резонансные (МР) признаки вовлечения мышц в динамике и сравнить их с клинико-лабораторными параметрами, индексами активности и повреждения у пациентов с ИВМ.

Материал и методы. В исследование включено 32 пациента с ИВМ, соответствовавших классификационным критериям EULAR/ACR (American College of Rheumatology / European Alliance of Associations for Rheumatology) 2017 г., у которых была выполнена МРТ мышц бедер и голеней в динамике. Исследование одобрено локальным этическим комитетом (протокол № 24 от 01.12.2022). Все пациенты подписали информированное согласие. Общая характеристика больных представлена в таблице. Медиана длительности наблюдения за пациентами составила 15,5 [9; 24] мес.

Исходно и при повторном осмотре пациентам проводилось стандартное клиническое обследование, включая ММТ-8.

Активность заболевания определялась с помощью индекса MITAX по конституциональному статусу, кожной, мышечной, скелетной, желудочно-кишечной, легочной и сердечно-сосудистой системам: A – тяжелая, B – средняя, C – легкая степень активности, D – неактивное заболевание, E – нет

Характеристика пациентов (n=32)
Characteristics of the patients (n=32)

Показатель	Значение
Возраст, годы, M±SD	50,9±15
Женщины/мужчины, n (%)	23 (72)/9 (28)
Длительность заболевания, мес, Me [25-й; 75-й перцентили]	22,5 [6; 64,5]
Клинические проявления, n (%):	
мышечные	32 (100)
внемышечные	19 (59)
Лабораторные данные	
КФК, Ед/л, Me [25-й; 75-й перцентили]:	
максимально	3597,5 [1146,5; 7260,5]
на момент включения	807 [260,5; 1449]
АНФ >1/160, n (%)	8 (25)
МАА+, n (%)	22 (69)
МСА+, n (%)	26 (81)
ММТ-8, M±SD	61,2±13,3
Терапия, n (%)	
ГК *per os*, мг/сут:	27 (84)
до 15	13 (48)
15–30	6 (22)
>30	8 (30)
ВВИГ	11 (34)
РТМ	20 (62,5)
Иммуносупрессанты	12 (37,5)

Примечание. КФК – креатинфосфокиназа; АНФ – антинуклеарный фактор; МАА – миозит-ассоциированные антитела; МСА – миозит-специфические антитела; ВВИГ – внутривенный иммуноглобулин человеческий; РТМ – ритуксимаб.

данных о вовлечении той или иной системы когда-либо. Для оценки необратимых изменений, включая мышечную, скелетную, легочную и эндокринную системы, использовался индекс повреждения MDI: шкала от 0 до 1, где 1 – наличие признака ≥6 мес.

МРТ мягких тканей бедер и голеней проводилась на аппарате Philips Multiva 1.5 TESLA (Philips, Нидерланды) с использованием T1-, T2- и STIR T2-импульсных последовательностей для оценки отека и жировой перестройки. Применялась полуколичественная шкала для определения степени интенсивности отека и жировой перестройки в сравнении с костной тканью: 0 – нет отека, 1 – минимальная интенсивность, 2 – умеренная и 3 – выраженная. Рассчитывался суммарный счет отека и жировой перестройки для мышц бедер и голеней. Томограммы оценивались независимым врачом-рентгенологом.

Статистическая обработка данных выполнена в программе Statistica 12.0 (StatSoft Inc., США) с использованием методов параметрического и непараметрического анализа. Рассчитывались частота качественных признаков, медиана с интерквартильным интервалом (Me [25-й; 75-й перцентили]), при нормальном распределении – средние значения количественных показателей со стандартным отклонением (M±SD). Использовались критерий χ^2 Пирсона, точный критерий Фишера, отношение шансов (ОШ) с указанием 95% доверительного интервала (ДИ), критерий V Крамера, интерпретированный согласно критериями Rea и Parker, критерий Уилкоксона. Статистически значимыми считались различия при p<0,05.

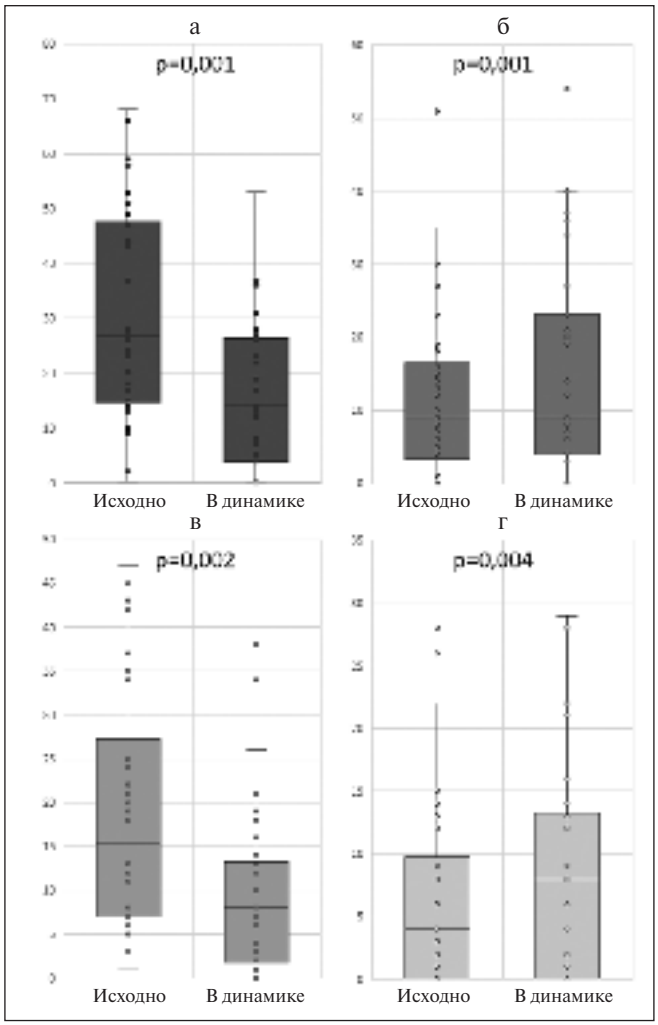

Динамика общего счета отека бедер (а), голеней (в) и жировой перестройки мышц бедер (б) и голеней (г)
The dynamics of the total oedema score in thighs (a), calves (в) and fatty remodeling of the muscles of thighs (б) and calves (г)

Результаты. У 12 из включенных в исследование пациентов был дерматомиозит (ДМ), у 6 – полимиозит, у 8 – спорадический миозит с включениями (СМВ), у 3 – антисинтетазный синдром, у 3 – некротизирующий миозит.

При динамическом наблюдении обнаружены статистически значимые изменения общего счета МР-признаков отека и жировой перестройки как в бедрах, так и в голенях. Медиана общего счета отека бедер уменьшилась с 26,5 [14,8; 47;5] до 14 [4; 26,3] (p=0,001), а отека голеней – с 15,5 [7; 27,3] до 8 [1,75; 13,3] (p=0,002; см. рисунок, *а*, *в*). В то же время отмечалось нарастание общего счета жировой перестройки как в бедрах, так и в голенях (p=0,001 и p=0,004 соответственно; см. рисунок, *б*, *г*).

У большинства пациентов наблюдалось уменьшение общего счета отека как бедер (n=23; 72%), так и голеней (n=20; 63%). Преобладающим диагнозом у них был ДМ (n=11; 91,7%). В то же время у 7 (21,9%) пациентов отмечено увеличение общего счета отека бедер и у 9 (28%) – отека голеней. При этом у 4 больных динамика общего счета отека мышц бедер и голеней была разнонаправленной.

Увеличение общего счета жировой перестройки в динамике наблюдалось в мышцах как бедер (n=14; 43,8%), так и голеней (n=11; 34,4%), преимущественно у больных СМВ. У остальных пациентов динамики общего счета жировой перестройки не выявлено.

Изменение клинико-лабораторных параметров в зависимости от динамики МР-изменений

Медиана счета ММТ-8 исходно составляла 68 [52; 70,3], в динамике – 71 [67,3; 74]. При этом у 21 (65,6%) пациента отмечалось увеличение мышечной силы, у 8 (25%) – уменьшение, у 3 (9,4%) счет не менялся. Снижение мышечной силы по данным ММТ-8 умеренно ассоциировалось с нарастанием общего счета отека бедер (ОШ 7; 95% ДИ 1,11–44,1; p=0,047), а также относительно сильно – с увеличением общего счета жировой перестройки (ОШ 17; 95% ДИ 1,75–165; p=0,01). Увеличение счета ММТ-8 было относительно сильно взаимосвязано с уменьшением выраженности отека бедер (ОШ 16,6; 95% ДИ 2,5–112,4; p=0,03).

Исходно медиана уровня КФК составила 807 [284; 1325] Ед/л, в динамике – 260 Ед/л [105; 695]. Снижение уровня КФК было выявлено у 24 (75%) пациентов, увеличение – у 8 (25%). Снижение уровня КФК было относительно сильно взаимосвязано с уменьшением выраженности отека голеней (ОШ 26,6; 95% ДИ 263–269; p=0,002) и бедер (ОШ 8,33; 95% ДИ 1,39–49,9; p=0,023) и не связано с жировой перестройкой (p>0,05). Увеличение уровня КФК также оказалось относительно сильно взаимосвязано с увеличением выраженности отека бедер (ОШ 18,3; 95% ДИ 2,39–140; p=0,005) и голеней (ОШ 8,3; 95% ДИ 1,39–50; p=0,023).

Взаимосвязь индекса активности и индекса повреждения с динамикой МР-изменений

Структура индексов активности и тяжести ИВМ включает оценку поражения отдельно мышечной системы и ряда внемышечных симптомов. При общей высокой частоте внемышечных проявлений одновременного вовлечения всех систем у одного больного при включении в исследование не наблюдалось. Возможно, в связи с клинической гетерогенностью проявлений и небольшой численностью группы при сопоставлении данных МРТ с индексами активности и тяжести по внемышечным проявлениям не обнаружено каких-либо взаимосвязей (данные не приведены). В настоящей работе представлены результаты оценки активности и тяжести только мышечной системы.

Исходно категория А индекса активности была установлена у 8 (25,2%) пациентов, В – у 11 (34,4%), С – у 13 (40,4%). При повторном обследовании распределение категорий сместилось в сторону снижения активности: у 9 (28%) была категория В, у 20 (62,5%) – С, у 3 (9,5%) – D. Положительная динамика со стороны мышечной системы согласно индексу активности отмечалась у 21 (65,6%) пациента, отрицательная – у 3 (9,4%). Определена относительно сильная связь динамики индекса активности с выраженностью отека бедер (ОШ 16,6; 95% ДИ 2,47–112; p=0,003) и сильная связь с выраженностью отека голеней (ОШ 27; 95% ДИ 3,8–192; p<0,001).

Были выявлены статистически значимые изменения индекса повреждения в динамике: исходно его медиана составила 0 [0; 1], при повторном обследовании – 1 [0; 3] (p<0,001). Увеличение необратимых мышечных изменений отмечалось у 17 (53%) пациентов. При увеличении индекса повреждения повышалась вероятность нарастания жировой перестройки мышц бедер по данным МРТ в 15,6 раза (95% ДИ 2,53–96,1; p=0,002). В то же время связи изменения индекса повреждения с жировой перестройкой мышц голеней, а также с изменениями общего счета отека бедер и голеней не выявлено (p>0,05).

Обсуждение. МРТ является важным инструментом диагностики ИВМ, изучается также возможность ее применения для длительного наблюдения за данной группой пациентов [10–13]. Отличить активный миозит от необратимого повреждения мышц (с развитием жировой перестройки) и стероидной миопатии представляется важной задачей для клинициста, поскольку от этого будут зависеть выбор терапевтической тактики и определение прогноза.

Международной группой экспертов по оценке миозита и клиническим исследованиям (International Myositis Assessment and Clinical Studies Group, IMACS) был разработан набор инструментов для оценки активности заболевания и необратимых повреждений в динамике [6]. Однако часть основных показателей носит в значительной степени субъективный характер, это касается и пациента, и врача. ММТ-8 отражает наличие мышечной слабости, а не ее причину. Кроме того, ряд факторов затрудняет его проведение и интерпретацию: боль, обусловленная наличием артрита, асептического некроза, компрессионного перелома, сопутствующая патология органов дыхания, сердечно-сосудистой системы, саркопения и т. д. Восприятие своего состояния пациентом может отличаться от его оценки врачом [14]. Результаты лабораторных анализов в ряде случаев могут оставаться в пределах референсных значений при наличии активности процесса. МРТ позволяет визуализировать как мышечное воспаление, так и необратимое повреждение [15, 16].

В настоящее время данной проблеме посвящено не так много работ. Например, S. Barsotti и соавт. [17] дважды проанализировали 51 пациента с ДМ и полимиозитом (медиана длительности наблюдения – 49,9 мес). Мышечный отек по данным МРТ статистически значимо уменьшался одновременно с уровнем КФК, общей оценкой активности заболевания и результатом ММТ-8. Также была рассчитана чувствительность и специфичность МРТ, которая составила 92,3 и 83,3% соответственно. В другом исследовании изучался метод МРТ при динамическом наблюдении 22 пациентов с иммунозависимой некротизирующей миопатией. Было показано, что интенсивность отека выше на ранних стадиях и у нелеченых пациентов, она снижалась при длительном течении заболевания и определена авторами как маркер его активности. Жировая перестройка была связана с более поздним началом лечения и рефрактерностью к терапии и являлась исходом мышечного воспаления [18].

В нашей работе при оценке МР-признаков в динамике и изучении их взаимосвязи с клинико-лабораторными параметрами оказалось, что общий счет отека коррелировал с результатом ММТ-8 и уровнем КФК. Снижение общего счета отека ассоциировалось с увеличением мышечной силы по данным ММТ-8 и снижением уровня КФК, что отражает клиническое улучшение. И наоборот, увеличение общего счета отека ассоциировалось со снижением мышечной силы по данным ММТ-8 и нарастанием уровня КФК, что свидетельствует об обострении заболевания. Нарастание общего счета жировой перестройки было связано со снижением мы-

шечной силы по данным ММТ-8, но не с уровнем КФК. Согласно нашим данным, ММТ-8 не позволяет отличить активность заболевания от необратимого повреждения, а лишь подтверждает факт наличия мышечной слабости и степень ее выраженности на момент исследования. Нами также была показана взаимосвязь общего счета отека с индексом активности и общего счета жировой перестройки с индексом повреждения на фоне иммуносупрессивной терапии.

Известно, что основным МР-признаком ДМ является отек мышц [19, 20]. В нашей группе пациентов с ДМ прослеживалась четкая связь между общим счетом отека, клинико-лабораторными параметрами (результатом ММТ-8 и уровнем КФК) и индексом активности. В то же время характерным ведущим МР-признаком СМВ является жировая перестройка мышц [13, 20]. У больных СМВ нами выявлена связь между общим счетом жировой перестройки, ММТ-8 и индексом повреждения. В группах пациентов с антисинтетазным синдромом, полимиозитом, некротизирующим миозитом общий счет отека также коррелировал с результатом ММТ-8, уровнем КФК и индексом активности. Из-за малочисленности этих групп нам не удалось сделать однозначных выводов относительно жировой перестройки мышц у таких пациентов. Однако предварительные результаты нашей работы в целом совпадают с данными зарубежных коллег.

Заключение. Динамика основных МР-признаков (отека и жировой перестройки мышц) отражает изменения клинических проявлений болезни, что позволяет рассматривать МРТ как надежный инструмент для динамического наблюдения за пациентами. В совокупности с клиническими и лабораторными параметрами МРТ мышц позволяет детально оценить состояние мышечной ткани и получить необходимую информацию для планирования адекватной терапии и оценки прогноза.

Особый интерес для дальнейшего изучения представляют МР-характеристика мышечного поражения и его динамика при различных формах ИВМ. Наше исследование проводилось на небольшой гетерогенной выборке пациентов. Полученные данные указывают на целесообразность расширения исследований для подтверждения имеющихся тенденций на бо́льших когортах больных.

ЛИТЕРАТУРА/REFERENCES

1. Conticini E, Dourado E, Bottazzi F, et al. Idiopathic inflammatory myopathies: one year in review 2023. *Clin Exp Rheumatol.* 2024 Feb;42(2):213-224. doi: 10.55563/clinexprheumatol/dh5o6c. Epub 2024 Mar 14.
2. Lundberg IE, Fujimoto M, Vencovsky J, et al. Idiopathic inflammatory myopathies. *Nat Rev Dis Primers.* 2021 Dec 2;7(1):86. doi: 10.1038/s41572-021-00321-x.
3. Oldroyd AGS, Lilleker JB, Amin T, et al. British Society for Rheumatology Standards, Audit and Guidelines Working Group. British Society for Rheumatology guideline on management of paediatric, adolescent and adult patients with idiopathic inflammatory myopathy. *Rheumatology (Oxford).* 2022 May 5; 61(5):1760-1768. doi: 10.1093/rheumatology/keac115.
4. Антелава ОА, Насонов ЕЛ. Современные методы оценки активности и повреждения при идиопатических воспалительных миопатиях. Научно-практическая ревматология. 2007;45(1):59-62. [Antelava OA, Nasonov EL. Modern methods of assessment of activity and damage in idiopathic inflammatory myopathies. *Nauchno-prakticheskaya revmatologiya*. 2007;45(1): 59-62. (In Russ.)].
5. Guimarres F, Yildirim R, Isenberg DA. Long-term survival of patients with idiopathic inflammatory myopathies: anatomy of a single-centre cohort. *Clin Exp Rheumatol.* 2023 Mar;41(2):322-329. doi: 10.55563/clinexprheumatol/486yh4. Epub 2023 Mar 1.
6. Rider LG, Werth VP, Huber AM, et al. Measures of adult and juvenile dermatomyositis, polymyositis, and inclusion body myositis: Physician and Patient/Parent Global Activity, Manual Muscle Testing (MMT), Health Assessment Questionnaire (HAQ)/Childhood Health Assessment Questionnaire (C-HAQ), Childhood Myositis Assessment Scale (CMAS), Myositis Disease Activity Assessment Tool (MDAAT), Disease Activity Score (DAS), Short Form 36 (SF-36), Child Health Questionnaire (CHQ), physician global damage, Myositis Damage Index (MDI), Quantitative Muscle Testing (QMT), Myositis Functional Index-2 (FI-2), Myositis Activities Profile (MAP), Inclusion Body Myositis Functional Rating Scale (IBMFRS), Cutaneous Dermatomyositis Disease Area and Severity Index (CDASI), Cutaneous Assessment Tool (CAT), Dermatomyositis Skin Severity Index (DSSI), Skindex, and Dermatology Life Quality Index (DLQI). *Arthritis Care Res (Hoboken).* 2011 Nov;63 Suppl 11(0 11):S118-57. doi: 10.1002/acr.20532.
7. Rider LG, Aggarwal R, Machado PM, et al. Update on outcome assessment in myositis. *Nat Rev Rheumatol.* 2018 May;14(5):303-318. doi: 10.1038/nrrheum.2018.33. Epub 2018 Apr 12.
8. Goodwin DW. Imaging of skeletal muscle. *Rheum Dis Clin North Am.* 2011 May;37(2): 245-251, vi-vii. doi: 10.1016/j.rdc.2011.01.007.
9. Maurer B, Walker UA. Role of MRI in diagnosis and management of idiopathic inflammatory myopathies. *Curr Rheumatol Rep.* 2015 Nov;17(11):67. doi: 10.1007/s11926-015-0544-x.
10. Saygin D, Albayda J. Current approach to muscle imaging in myositis. *Curr Opin Rheumatol.* 2024 Nov 1;36(6):445-452. doi: 10.1097/BOR.0000000000001043. Epub 2024 Aug 22.
11. Malartre S, Bachasson D, Mercy G, et al. MRI and muscle imaging for idiopathic inflammatory myopathies. *Brain Pathol.* 2021 May;31(3):e12954. doi: 10.1111/bpa.12954.
12. Day J, Patel S, Limaye V. The role of magnetic resonance imaging techniques in evaluation and management of the idiopathic inflammatory myopathies. *Semin Arthritis Rheum.* 2017 Apr;46(5):642-649. doi: 10.1016/j.semarthrit.2016.11.001. Epub 2016 Nov 5.
13. Kubinova K, Mann H, Vrana J, Vencovsky J. How Imaging Can Assist with Diagnosis and Monitoring of Disease in Myositis. *Curr Rheumatol Rep.* 2020 Aug 26;22(10):62. doi: 10.1007/s11926-020-00939-y.
14. Keret S, Saygin D, Moghadam-Kia S, et al. Discordance between patient- and physician-reported disease activity in adult idiopathic inflammatory myopathy. *Rheumatology (Oxford).* 2023 Dec 1;62(12):3957-3961. doi: 10.1093/rheumatology/kead316.
15. Хелковская-Сергеева АН, Ананьева ЛП, Казаков ДО, Насонов ЕЛ. Применение магнитно-резонансной томографии в диагностике идиопатических воспалительных миопатий. Современная ревматология. 2019;13(1):95-100. [Khelkovskaya-Sergeeva AN, Ananyeva LP, Kazakov DO, Nasonov EL. Use of magnetic resonance imaging in the diagnosis of idiopathic inflammatory myopathies. *Sovremennaya Revmatologiya = Modern Rheumatology Journal.* 2019;13(1):95-100. (In Russ.)]. doi: 10.14412/1996-7012-2019-1-95-100.
16. Антелава ОА, Смирнов АВ, Рапопорт ИЭ и др. Применение магнитно-резонансной томографии для диагностики мышечного повреждения при идиопатических воспалительных миопатиях. Русский медицинский журнал. 2007;(8):652. [Antelava OA, Smirnov AV, Rapoport IE, et al. The use of magnetic resonance imaging for the diagnosis of muscle damage in idiopathic inflammatory myopathies. *Russkii meditsinskii zhurnal.* 2007;(8):652 (In Russ.)].
17. Barsotti S, Zampa V, Talarico R, et al.

Thigh magnetic resonance imaging for the evaluation of disease activity in patients with idiopathic inflammatory myopathies followed in a single center. *Muscle Nerve*. 2016 Oct; 54(4):666-72. doi: 10.1002/mus.25099. Epub 2016 Jun 9.
18. Fionda L, Lauletta A, Leonardi L, et al. Muscle MRI in immune-mediated necrotizing myopathy (IMNM): implications for clinical management and treatment strategies. *J Neurol*. 2023 Feb;270(2):960-974. doi: 10.1007/s00415-022-11447-7. Epub 2022 Nov 3.
19. Spalkit S, Sinha A, Prakash M, Sandhu MS. Dermatomyositis: Patterns of MRI findings in muscles, fascia and skin of pelvis and thigh. *Eur J Radiol*. 2021 Aug;141:109812. doi: 10.1016/j.ejrad.2021.109812.
20. Guimarres JB, Nico MA, Omond AG, et al. Diagnostic Imaging of Inflammatory Myopathies: New Concepts and a Radiological Approach. *Curr Rheumatol Rep*. 2019 Feb 14;21(3):8. doi: 10.1007/s11926-019-0807-z.

Поступила/отрецензирована/принята к печати
Received/Reviewed/Accepted
20.12.2024/27.02.2025/01.03.2025

Заявление о конфликте интересов/Conflict of Interest Statement

Исследование осуществлено за счет средств бюджетного финансирования на выполнение государственного задания по теме FURS-2022-003 (государственное задание №1021051402790-6).

Исследование не имело спонсорской поддержки. Конфликт интересов отсутствует. Авторы несут полную ответственность за предоставление окончательной версии рукописи в печать. Все авторы принимали участие в разработке концепции статьи и написании рукописи. Окончательная версия рукописи была одобрена всеми авторами.

The study was conducted at the expense of the budget for financing scientific topic FUR-2022-003 (state assignment №1021051402790-6).

The investigation has not been sponsored. There are no conflicts of interest. The authors are solely responsible for submitting the final version of the manuscript for publication. All the authors have participated in developing the concept of the article and in writing the manuscript. The final version of the manuscript has been approved by all the authors.

Коломейчук А.А. https://orcid.org/0000-0002-4530-8717
Ананьева Л.П. https://orcid.org/0000-0002-3248-6426
Хелковская-Сергеева А.Н. https://orcid.org/0000-0002-4804-3689
Колтакова А.Д. https://orcid.org/0000-0003-0576-4870
Птичкина Л.В. https://orcid.org/0009-0005-5940-7870
Казаков Д.О. https://orcid.org/0000-0003-3071-578X