CC BY 4.0

Евразийские рекомендации по диагностике и лечению первичного остеоартрита (2025). Ассоциация ревматологов Евразии (League of Eurasian Rheumatologists, LEAR)

Мазуров В.И.[1], Лила А.М.[2,3], Тогизбаев Г.А.[4], Мирахмедова Х.Т.[5], Койлубаева Г.М.[6], Алексеева Л.И.[2,3], Таскина Е.А.[2], Нургалиева С.М.[5], Набиева Д.А.[5], Наумов А.В.[7], Трофимов Е.А.[1], Божкова С.А.[8], Зырянов С.К.[9,10], Очкуренко А.А.[11]

[1]ФГБОУ ВО «Северо-Западный государственный медицинский университет им. И.И. Мечникова» Минздрава России, Санкт-Петербург; [2]ФГБНУ «Научно-исследовательский институт ревматологии им. В.А. Насоновой», Москва; [3]ФГБОУ ДПО «Российская медицинская академия непрерывного профессионального образования» Минздрава России, Москва; [4]Республиканский ревматологический центр НИИ кардиологии и внутренних болезней НАО «Казахский национальный медицинский университет им. С.Д. Асфендиярова», Алматы; [5]Ташкентская медицинская академия, Ташкент; [6]Национальный центр кардиологии и терапии им. акад. Мирсаида Миррахимова при Министерстве здравоохранения Кыргызской республики, Бишкек; [7]ОСП «Российский геронтологический научно-клинический центр» ФГАОУ ВО «Российский национальный исследовательский медицинский университет им. Н.И. Пирогова» Минздрава России (Пироговский Университет), Москва; [8]ФГБУ «Национальный медицинский исследовательский центр травматологии и ортопедии им. Р.Р. Вредена» Минздрава России, Санкт-Петербург; [9]ФГАОУ ВО «Российский университет дружбы народов им. Патриса Лумумбы», Москва; [10]ГБУ г. Москвы «Городская клиническая больница №24 Департамента здравоохранения города Москвы», Москва; [11]ФГБУ «Национальный медицинский исследовательский центр травматологии и ортопедии им. Н.Н. Приорова», Москва

[1]Россия, 191015, Санкт-Петербург, Кирочная ул., 41; [2]Россия, 115522, Москва, Каширское шоссе, 34А; [3]Россия, 125993, Москва, ул. Баррикадная, 2/1, стр. 1; [4]Республика Казахстан, 050000, Алматы, ул. Айтеке би, 120; [5]Республика Узбекистан, 100109, Ташкент, Фараби, 2; [6]Кыргызская Республика, 720040, Бишкек, ул. Тоголока Молдо, 3; [7]Россия, 129226, Москва, ул. 1-я Леонова, 16; [8]Россия, 195427, Санкт-Петербург, ул. Академика Байкова, 8; [9]Россия, 117198, Москва, ул. Миклухо-Маклая, 6; [10]Россия, 127015, Москва, ул. Писцовая, 10; [11]Россия, 127299, Москва, ул. Приорова 10

Представлены рекомендации League of Eurasian Rheumatologists (LEAR) по диагностике и лечению первичного остеоартрита 2025 г. В подготовке рекомендаций приняли участие ведущие эксперты из России, Казахстана, Кыргызстана и Узбекистана.

Ключевые слова: *первичный остеоартрит; диагностика; лечение; Евразийские рекомендации.*
Контакты: *Елена Александровна Таскина;* ***braell@mail.ru***
Для цитирования: *Мазуров ВИ, Лила А.М, Тогизбаев ГА, Мирахмедова ХТ, Койлубаева ГМ, Алексеева ЛИ, Таскина ЕА, Нургалиева СМ, Набиева ДА, Наумов АВ, Трофимов ЕА, Божкова СА, Зырянов СК, Очкуренко АА. Евразийские рекомендации по диагностике и лечению первичного остеоартрита (2025). Ассоциация ревматологов Евразии (League of Eurasian Rheumatologists, LEAR). Современная ревматология. 2025;19(4):96–110. https://doi.org/10.14412/1996-7012-2025-4-96-110*

Eurasian recommendations for the diagnosis and treatment of primary osteoarthritis (2025). League of Eurasian Rheumatologists (LEAR)

Mazurov V.I.[1], Lila A.M.[2,3], Togizbaev G.A.[4], Mirakhmedova H.T.[5], Koilubaeva G.M.[6], Alexeeva L.I.[2,3], Taskina E.A.[2], Nurgalieva S.M.[5], Nabiyeva D.A.[5], Naumov A.V.[7], Trofimov E.A.[1], Bozhkova S.A.[8], Zyryanov S.K.[9,10], Ochkurenko A.A.[11]

[1]North-Western State Medical University named after I.I. Mechnikov, Ministry of Health of Russia, St. Petersburg; [2]V.A. Nasonova Research Institute of Rheumatology, Moscow; [3]Russian Medical Academy of Continuing

Professional Education, Ministry of Health of Russia, Moscow; [4]Republican Rheumatology Center, Research Institute of Cardiology and Internal Medicine, S.D. Asfendiyarov Kazakh National Medical University, Almaty; [5]Tashkent Medical Academy, Tashkent; [6]National Center of Cardiology and Internal Medicine named after acad. Mirsaid Mirrakhimov, Ministry of Health of the Kyrgyz Republic, Bishkek; [7]Russian Gerontological Scientific and Clinical Center, N.I. Pirogov Russian National Research Medical University, Ministry of Health of Russia (Pirogov University), Moscow; [8]R.R. Vreden National Medical Research Center of Traumatology and Orthopedics, Ministry of Health of Russia, St. Petersburg; [9]RUDN University, Moscow; [10]City Clinical Hospital №24, Moscow Department of Health, Moscow; [11]N.N. Priorov National Medical Research Center of Traumatology and Orthopedics, Ministry of Health of Russia, Moscow

[1]41, Kirochnaya Street, St. Petersburg 191015, Russia; [2]34A, Kashirskoye Shosse, Moscow 115522, Russia; [3]2/1, Barrikadnaya Street, Build. 1, Moscow 125993, Russia; [4]120, Ayteke Bi Street, Almaty 050000, Republic of Kazakhstan; [5]2, Farabi Street, Tashkent 100109, Republic of Uzbekistan; [6]3, Togolok Moldo Street, Bishkek 720040, Kyrgyz Republic; [7]16, 1st Leonova Street, Moscow 129226, Russia; [8]8, Akademika Baikova Street, St. Petersburg 195427, Russia; [9]6, Miklukho-Maklaya Street, Moscow 117198, Russia; [10]10, Pistsovaya Street, Moscow 127015, Russia; [11]10, Priorova Street, Moscow 127299, Russia

These guidelines represent the official 2025 recommendations of the League of Eurasian Rheumatologists (LEAR) for the diagnosis and management of primary osteoarthritis. The recommendations were developed with participation of leading experts in Russia, Kazakhstan, Kyrgyzstan, and Uzbekistan.

Keywords: *primary osteoarthritis; diagnosis; treatment; Eurasian recommendations.*
Contact: *Elena Alexandrovna Taskina;* ***braell@mail.ru***
For citation: *Mazurov VI, Lila AM, Togizbaev GA, Mirakhmedova HT, Koilubaeva GM, Alexeeva LI, Taskina EA, Nurgalieva SM, Nabiyeva DA, Naumov AV, Trofimov EA, Bozhkova SA, Zyryanov SK, Ochkurenko AA. Eurasian recommendations for the diagnosis and treatment of primary osteoarthritis (2025). League of Eurasian Rheumatologists (LEAR). Sovremennaya Revmatologiya=Modern Rheumatology Journal. 2025;19(4):96–110. (In Russ.).*
https://doi.org/10.14412/1996-7012-2025-4-96-110

Отказ от ответственности

Рекомендации LEAR отражают ее точку зрения и были подготовлены на основании научных данных, имевшихся на момент их публикации. LEAR не несет ответственности за какие-либо противоречия, несоответствия и/или неоднозначность между Рекомендациями Евразийского экономического союза (ЕАЭС) и любыми другими официальными рекомендациями или руководствами, выпущенными соответствующими органами общественного здравоохранения. Медицинские работники должны в полной мере учитывать рекомендации LEAR при оценке своего клинического суждения, а также при определении и реализации профилактических, диагностических или терапевтических медицинских стратегий. В то же время рекомендации LEAR не отменяют индивидуальную ответственность медицинских работников за решения, принятые на основании оценки состояния здоровья каждого пациента и консультации с этим пациентом или, при необходимости, его опекуном. Рекомендации LEAR должны использоваться медицинскими работниками наряду с соответствующими официальными обновленными рекомендациями или руководствами, выпущенными компетентными органами общественного здравоохранения. Кроме того, медицинские работники обязаны знать и проверять действующие правила и положения, касающиеся лекарств и медицинских изделий.

Определение

Остеоартрит (ОА) – гетерогенная группа заболеваний различной этиологии со сходными биологическими, морфологическими, клиническими проявлениями и исходом, в основе которых лежит поражение всех компонентов сустава: хряща, субхондральной кости, синовиальной оболочки, связок, капсулы, околосуставных мышц.

ОА характеризуется клеточным стрессом и деградацией экстрацеллюлярного матрикса всех тканей сустава, возникающими на фоне макро- и микроповреждений, с последующей активацией провоспалительных сигнальных путей иммунной системы. Первоначально изменения происходят на молекулярном уровне и вызывают анатомические и физиологические нарушения (деградация хряща, костное ремоделирование, образование остеофитов, синовит и т. д.), способствующие развитию заболевания.

Эпидемиологические аспекты

ОА – наиболее часто встречающееся заболевание суставов в структуре патологии опорно-двигательного аппарата. Заболеваемость ОА характеризуется устойчивой тенденцией к росту. Согласно результатам исследования глобального бремени болезней за 2020 г., распространенность ОА составляет 7,6% общей численности населения земного шара, что соответствует 595 млн случаев (95% доверительный интервал, ДИ 535–656).

Заболеваемость ОА постоянно увеличивается: с 1990 по 2020 г. число пациентов с ОА возросло на 132,2% (95% ДИ 130,3–134,1). Прогностические модели указывают на дальнейшее повышение распространенности заболевания: к 2050 г. ожидается рост числа пациентов с ОА коленных суставов на 74,9% (95% ДИ 59,4–89,9), суставов кистей – на 48,6% (95% ДИ 35,9–67,1), тазобедренных суставов – на 78,6% (95% ДИ 57,7–105,3), других локализаций – на 95,1% (95% ДИ 68,1–135) [1].

Классификация ОА

Клиническая классификация

ОА подразделяют на две основные формы:

• первичный (идиопатический);

• вторичный, который развивается на фоне различных патологических состояний.

ОА может быть локальным, если поражается одна группа суставов, или генерализованным, если имеется поражение ≥3 групп суставов.

Выделяют следующие локализации *первичного ОА*:

• коленные суставы;

• тазобедренные суставы;

• суставы кистей;

• суставы стоп;

• позвоночник;

• другие локализации.

Рентгенологическая классификация

Для определения рентгенологической стадии ОА используют классификацию Kellgren–Lawrence:

• *I стадия* – сомнительные рентгенологические признаки;

• *II стадия* – минимальные изменения (незначительное сужение суставной щели, единичные краевые остеофиты);

• *III стадия* – умеренные изменения (выраженное сужение суставной щели, множественные остеофиты, субхондральный остеосклероз, незначительные деформации);

• *IV стадия* – тяжелые изменения (резкое сужение суставной щели, массивные остеофиты, выраженный остеосклероз, деформации эпифизов).

Диагноз или группа диагнозов по МКБ-10

M15–M19 – артрозы (остеоартрит):

• M15.0 – первичный генерализованный остеоартроз (остеоартрит);

• M15.1 – узлы Гебердена;

• M15.2 – узлы Бушара;

• M15.4 – эрозивный остеоартроз (остеоартрит);

• M16 – коксартроз;

• M17 – гонартроз;

• M18 – артроз 1-го запястно-пястного сустава;

• M19 – другие остеоартрозы (остеоартрит).

Учитывая современные представления о патогенезе заболевания, целесообразно использовать термин «остеоартрит».

Методы диагностики

Диагноз ОА устанавливается на основании тщательного сбора жалоб, анамнеза и классификационных критериев Американской коллегии ревматологов (American College of Rheumatology, ACR). При подозрении на ОА необходимо обращать внимание на особенности поражения суставов, характерные для этого заболевания (табл. 1).

Клиническая диагностика

Лабораторные диагностические исследования. Специфичных для ОА лабораторных тестов в настоящее время нет. Всем пациентам рекомендуется выполнение общеклинических анализов крови и мочи, биохимического анализа крови с определением уровня креатинина, глюкозы, общего билирубина, трансаминаз (аспартатаминотрансфераза и аланинаминотрансфераза), показателей липидного обмена (общий холестерин, липопротеины высокой плотности, липопротеины низкой плотности, триглицериды), мочевой кислоты. Эти лабораторные исследования проводятся для выявления потенциальных противопоказаний к назначению медикаментозной терапии, а также для осуществления дифференциальной диагностики.

При наличии синовита рекомендуется дополнительное исследование сыворотки крови с определением уровня СРБ, ревматоидного фактора (РФ) и антител к циклическому цитруллинированному пептиду. Также выполняется анализ синовиальной жидкости: оценка ее физико-химических свойств, исследование цитограммы, выявление кристаллов (моноурата натрия или пирофосфата кальция), а также определение РФ и уровня СРБ [4].

Характерной особенностью синовиальной жидкости при ОА является ее невоспалительный характер, про-

Таблица 1. Клинические методы обследования
Table 1. Clinical examination methods

1. Изучение жалоб и анамнеза	Оценка боли (*наличие боли в течение большинства дней предыдущего месяца*) Оценка скованности в суставе/суставах – ≤ 30 мин Выявление нарушений сна, вызванных болью
2. Стандартное клиническое обследование	Осмотр пациента в положении лежа и стоя Оценка болезненности при пальпации, крепитации при активных движениях, ограничений движений (рекомендовано изучать объем и качество активных и пассивных движений), наличия выпота и деформации сустава (сгибательные контрактуры, укорочение конечности, плоскостопие, варусная или вальгусная деформации и др.) Оценка боли по ВАШ в самом болезненном суставе (шкала 100 мм, где 0 – отсутствие боли, а 100 – максимально выраженная боль). Оценка боли проводится в наиболее пораженном суставе Функциональный индекс оценки ОА коленного и/или тазобедренного сустава WOMAC применяется для изучения боли, скованности и функции коленного и/или тазобедренного сустава и может использоваться для определения эффективности терапии [2, 3]*

Примечание. ВАШ – визуальная аналоговая шкала. * – индекс WOMAC (Western Ontario and McMaster Universities osteoarthritis Index) обычно используется в клинических исследованиях. В клинической практике при необходимости он может применяться в качестве дополнительного метода.

являющийся стерильностью, прозрачностью или незначительной мутностью, вязкой консистенцией и концентрацией лейкоцитов <2000 клеток/мм^3. Более высокие показатели наблюдаются при воспалительных заболеваниях суставов. Цитоз >100 000 клеток/мм^3 позволяет заподозрить инфекционный артрит. При ОА также отмечаются отсутствие или крайне низкое содержание РФ и нормальный уровень СРБ.

Инструментальные диагностические исследования. Рентгенологическое исследование – наиболее распространенный и изученный метод диагностики ОА, который позволяет выявить сужение суставной щели, наличие остеофитов, субхондральный склероз. Одним из самых важных рентгенологических симптомов, позволяющих косвенно судить о состоянии суставного хряща, является ширина суставной щели.

В соответствии с международными рекомендациями ВОЗ и Европейского альянса ассоциаций ревматологов (European Alliance of Associations for Rheumatology, EULAR) измерение ширины суставной щели должно проводиться в наиболее суженном ее участке. Нормативные показатели ширины суставной щели у взрослых пациентов, согласно методике Шинца–Фридлера, варьируются в зависимости от вида сустава: для плечевого сустава они составляют 2,0–4,0 мм, для пястно-фаланговых (ПЯФС) и межфаланговых (МФС) суставов – 1,5 мм, для тазобедренного – 4,0–5,0 мм, для коленного – 6,0–8,0 мм, а для плюснефаланговых – 2,0–2,5 мм [5].

В зависимости от степени выраженности сужения суставной щели, субхондрального остеосклероза и размеров краевых костных разрастаний определяется стадия ОА по классификации Kellgren–Lawrence.

ОА коленных суставов

Клиническая картина

Для ОА коленного сустава характерны: боль при ходьбе, нарастание ее к концу дня и уменьшение после отдыха, «стартовая» боль, непродолжительная утренняя скованность, ограничение функции сустава. Ночная боль встречается при более выраженных стадиях ОА [4]. Симптомы ОА в начале заболевания чаще возникают эпизодически, но при прогрессировании болезни становятся более продолжительными, иногда постоянными. Нередко при ОА коленного сустава отмечаются слабость и атрофия четырехглавой мышцы бедра, болезненность при пальпации в проекции суставной щели и/или периартикулярных областей (чаще всего в области гусиной лапки). У 30–50% больных развиваются деформация коленного сустава с отклонением его кнаружи (*genu varum*), нестабильность сустава.

На ранних стадиях ОА чаще наблюдаются боль в коленных суставах, усиливающаяся при нагрузке, при приседании на корточки, при спуске/подъеме по лестнице и непродолжительная «стартовая» скованность.

Диагностика

При диагностике ОА коленных суставов необходимо руководствоваться классификационными критериями ACR (табл. 2). Диагноз ОА коленных суставов можно установить на основании клинической картины, а также комбинации клинических и рентгенологических критериев.

Таблица 2. Классификационные критерии ОА коленных суставов (ACR) [6]
Table 2. Classification criteria for knee osteoarthritis (American College of Rheumatology, ACR) [6]

Клинические критерии	Комбинация клинических и рентгенологических критериев	Комбинация клинических, лабораторных и рентгенологических критериев
	Коленные суставы	
Боль в коленном суставе (*большинство дней предыдущего месяца*)	Боль в коленном суставе (*большинство дней предыдущего месяца*)	Боль в коленном суставе (*большинство дней предыдущего месяца*)
*и ≥3 из 6 критериев**	+	*и ≥5 из 9 критериев**
1. Возраст >50 лет	Остеофиты на рентгенограмме	1. Возраст >50 лет
2. Утренняя скованность (<30 мин)	*и ≥1 из 3 критериев*	2. Утренняя скованность (<30 мин)
3. Крепитация	1. Возраст >50 лет	3. Крепитация
4. Боль при пальпации	2. Утренняя скованность (<30 мин)	4. Боль при пальпации
5. Костные разрастания	3. Крепитация	5. Костные разрастания
6. Отсутствие гипертермии		6. Отсутствие гипертермии
		7. СОЭ <40 мм/ч по Вестегрену
		8. РФ <1:40
		9. Синовиальная жидкость, характерная для ОА
Чувствительность – **95**%	Чувствительность – **91**%	Чувствительность – **92**%
Специфичность – **69**%	Специфичность – **86**%	Специфичность – **75**%

*При наличии 4 дополнительных критериев из 6 чувствительность составляет 84%, а специфичность – 89%.

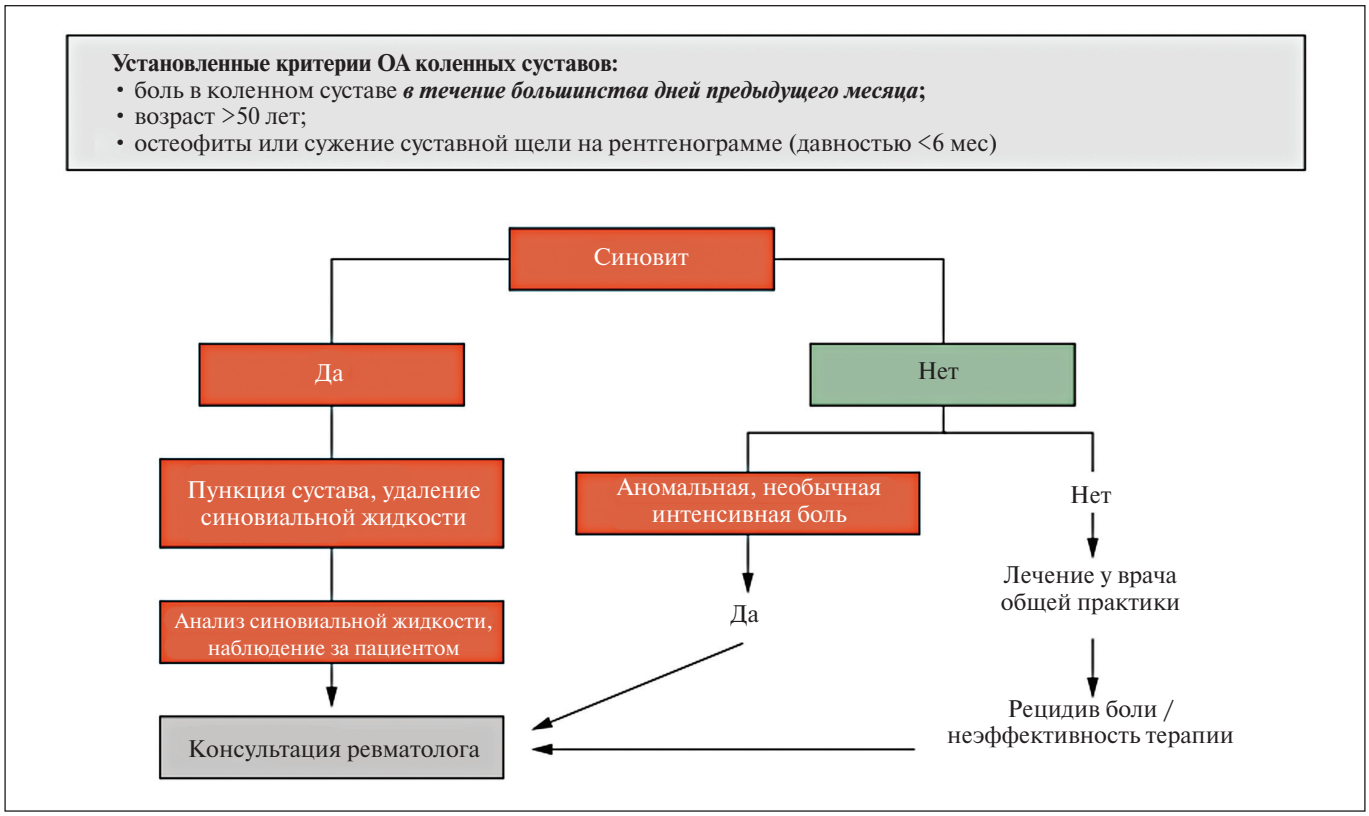

Рис. 1. *Показания («красные флаги») для консультации ревматолога при поражении коленного сустава [7]*
Fig. 1. *Indications ("red flags") for rheumatologist consultation in knee joint involvement [7]*

Визуализационная диагностика

Из методов визуализации при ОА коленных суставов используется рентгенологическое исследование. Обзорная рентгенография коленных суставов в прямой проекции (с захватом обоих коленных суставов, в положении стоя с полусогнутыми коленными суставами) и дополнительно в боковой – «золотой стандарт» диагностики ОА коленных суставов.

Классическими рентгенологическими признаками считаются сужение суставной щели, остеофиты, субхондральный склероз кости и субхондральные кисты. При наличии указанных признаков дальнейшего инструментального обследования (магнитно-резонансная томография, УЗИ, компьютерная томография) для диагностики ОА не требуется. Целесообразно 1 раз в 1–2 года проводить рентгенографию коленных суставов для оценки эффективности терапии, исключения «быстропрогрессирующей» формы заболевания.

Следует подчеркнуть, что у пациентов >40 лет с болью в коленном суставе, возникающей при нагрузке, непродолжительной утренней скованностью, функциональными нарушениями и одним или несколькими типичными признаками ОА, выявляемыми при осмотре (крепитация, ограничение движений, костные разрастания), диагноз может быть установлен без рентгенологического исследования.

Алгоритм ведения пациента с ОА коленных суставов в реальной клинической практике

Согласно представленному алгоритму (рис. 1), пациента с болью в коленном суставе при наличии «красных флагов» необходимо направить на консультацию к ревматологу, при их отсутствии лечение может осуществлять врач общей практики/терапевт в соответствии с клиническими рекомендациями.

ОА тазобедренных суставов

Клиническая картина

Для ОА тазобедренных суставов также характерно возникновение боли при ходьбе, которая чаще всего локализуется в паховой области, может иррадиировать в ягодицу, по переднебоковой поверхности бедра, в колено или голень, нарастает к концу дня и уменьшается после отдыха, отмечаются также непродолжительная утренняя скованность, ограничение функции сустава [8]. В начале заболевания боль может локализоваться не в области пораженного сустава, а в коленном суставе, по наружной поверхности бедра, в ягодице, поясничной области, что затрудняет диагностику. В этих случаях можно выявить ограничение движений в суставе, боль при внутренней ротации конечности в согнутом положении, болезненность при пальпации паховой области латеральнее места пульсации бедренной артерии. При длительном течении заболевания развивается атрофия мышц бедра и ягодичных мышц. Конечность принимает вынужденное положение – небольшое сгибание в тазобедренном суставе с нарушением ротации и отведения, возникают компенсаторный поясничный лордоз, наклон таза в сторону пораженного сустава и сколиоз. Все это может приводить к появлению боли в спине. Поражение тазобедренных суставов сопровождается изменением походки – вначале отмечается

прихрамывание, затем – укорочение конечности и хромота. При двустороннем поражении суставов формируется «утиная походка».

Для исключения отраженной боли при ОА тазобедренных суставов у всех пациентов с болью в коленных суставах необходимо обязательно определять внутреннюю ротацию в тазобедренных суставах [9].

Диагностика

При диагностике ОА тазобедренных суставов следует руководствоваться классификационными критериями ACR, включающими комбинацию клинических и рентгенологических признаков (табл. 3).

Таблица 3. Классификационные критерии ОА тазобедренных суставов (ACR) [6]
Table 3. Classification criteria for hip osteoarthritis (ACR) [6]

Клинические критерии	Комбинация клинических, лабораторных и рентгенологических критериев
Тазобедренные суставы	
Боль в тазобедренном суставе (*большинство дней предыдущего месяца*)	Боль в тазобедренном суставе (*большинство дней предыдущего месяца*)
+	*и ≥2 из 3 критериев*
1. Внутренняя ротация <15°	1. СОЭ <20 мм/ч по Вестергрену
2. СОЭ ≤45 мм/ч по Вестергрену (или сгибание в тазобедренном суставе ≤115°)	2. Остеофиты в области бедренной головки и/или вертлужной впадины
или	3. Сужение суставной щели
Внутренняя ротация ≥15° Утренняя скованность ≥60 мин Возраст >50 лет Боль при внутренней ротации бедра	
Чувствительность – **86%**	Чувствительность – **89%**
Специфичность – **75%**	Специфичность – **91%**

Визуализационная диагностика

При подозрении на ОА тазобедренных суставов всем пациентам необходимо проводить обзорную рентгенографию таза с внутренней ротацией стоп под углом 20° с захватом обоих тазобедренных суставов и проксимальных отделов бедренных костей. Прицельная рентгенография тазобедренных суставов в положении стоя или лежа используется только как дополнительный метод для уточнения диагноза или перед планируемым хирургическим вмешательством на данном суставе [10]. Необходимо 1 раз в 1–2 года проводить обзорную рентгенографию таза для оценки эффективности терапии, а также для исключения «быстропрогрессирующей» формы заболевания.

Алгоритм ведения пациента с ОА тазобедренных суставов в реальной клинической практике

Исходя из представленного алгоритма (рис. 2), пациента с болью в тазобедренном суставе в случае наличия «красных

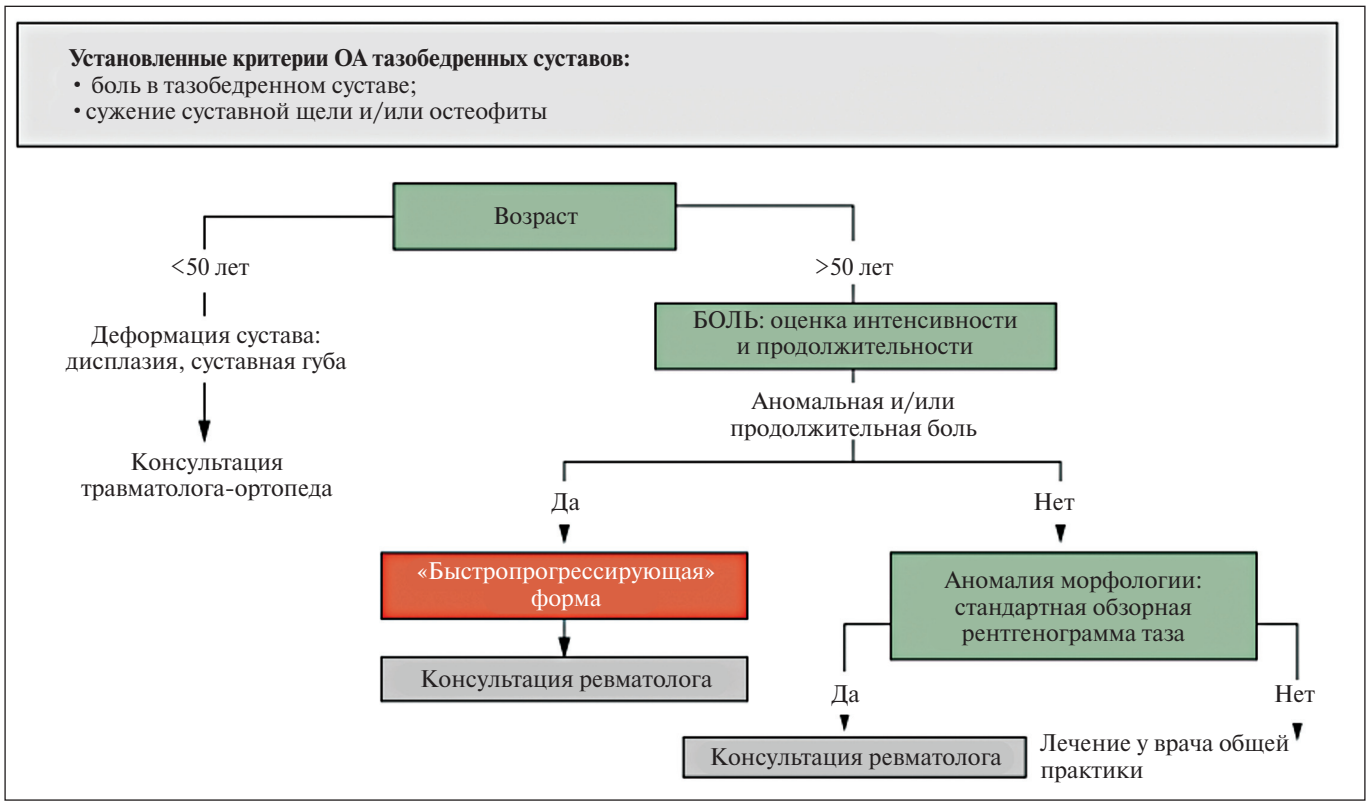

Рис. 2. *Показания («красные флаги») для консультации ревматолога при поражении тазобедренного сустава [7]*
Fig. 2. *Indications ("red flags") for rheumatologist consultation in hip joint involvement [7]*

Таблица 4. Классификационные критерии ОА суставов кистей (ACR) [9]
Table 4. Classification criteria for hand osteoarthritis (ACR) [9]

Клинические критерии
1. Боль (*большинство дней предыдущего месяца*) или скованность
2. Костные разрастания в ≥2 суставах из 10 оцениваемых*
3. <3 припухших ПЯФС
4а. Костные разрастания в ≥2 ДМФС *или* 4б. Деформация ≥1 сустава из 10 оцениваемых*
Чувствительность – **92%**
Специфичность – **98%**

*2-й и 3-й ДМФС; 2-й и 3-й ПМФС; 1-й ЗПС обеих кистей.

флагов» необходимо направить на консультацию к ревматологу, при их отсутствии лечение может осуществлять врач общей практики/терапевт в соответствии с клиническими рекомендациями.

ОА суставов кистей

Клиническая картина

Типичные симптомы ОА суставов кистей – появление боли, незначительная утренняя скованность (<30 мин) или тугоподвижность в одном или нескольких суставах в любое время суток. Симптомы обычно имеют интермиттирующее течение. Наиболее часто поражаются дистальные межфаланговые суставы (ДМФС), проксимальные межфаланговые суставы (ПМФС) и запястно-пястный сустав (ЗПС) I пальца [8].

Диагностика

Для диагностики ОА суставов кистей необходимо руководствоваться классификационными критериями ACR (табл. 4). Диагноз ОА суставов кистей можно установить, основываясь только на клинических проявлениях заболевания.

Визуализационная диагностика

Рентгенографию суставов обеих кистей в прямой проекции рекомендуется выполнять на одной рентгенограмме. Типичные признаки – сужение суставной щели, наличие остеофитов, субхондральный склероз и субхондральные кисты. Для ОА этой локализации нехарактерно поражение лучезапястных суставов, подвывихи в ПЯФС [11, 12]. У части пациентов с ОА суставов кистей встречается эрозивная форма: в МФС определяются деформации по типу «крыла чайки» или «зубьев пилы». Этот фенотип ОА характеризуется частым вовлечением в патологический процесс МФС кистей [13].

Алгоритм ведения пациента с ОА суставов кистей в реальной клинической практике

Согласно представленному алгоритму (рис. 3), пациента с болью в кисти/суставах кистей при наличии «красных флагов» необходимо направить на консультацию к ревматологу,

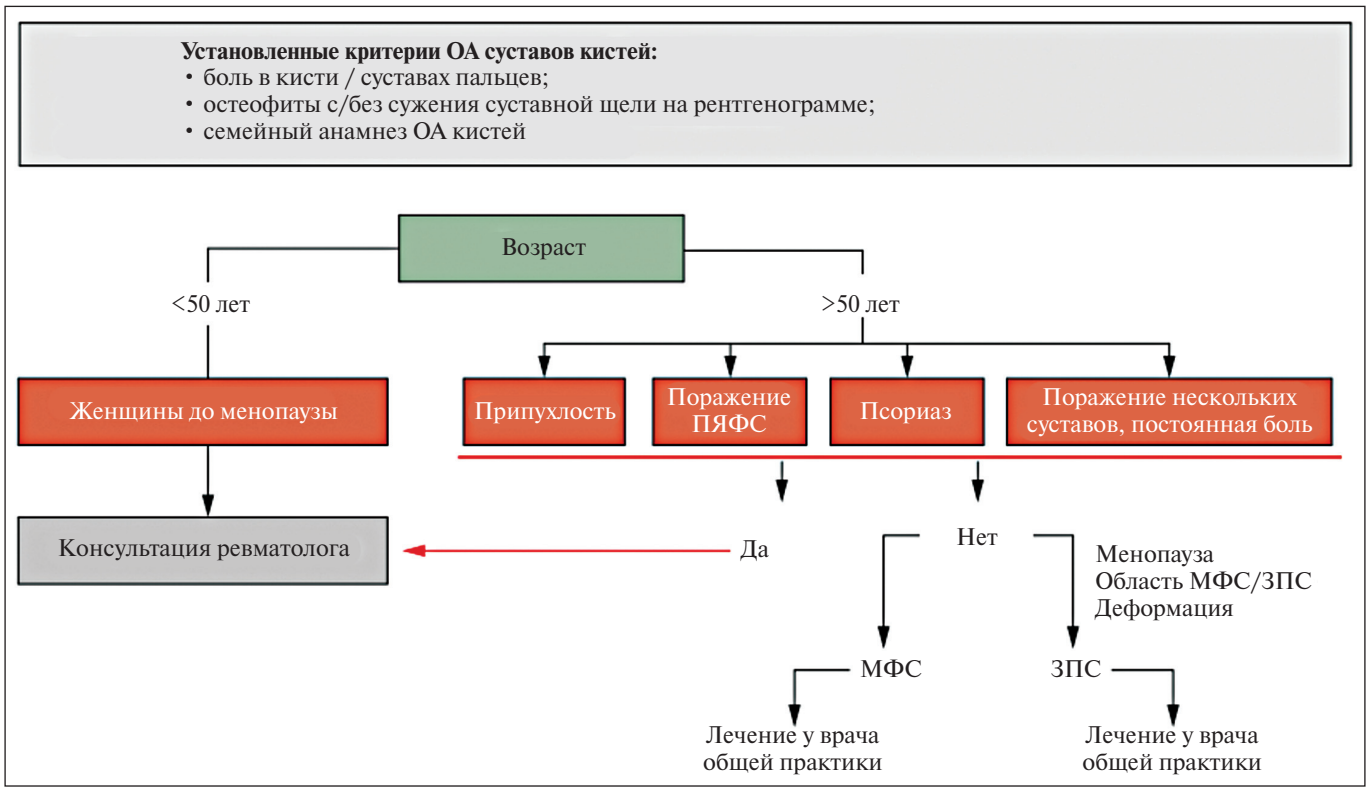

Рис. 3. *Показания («красные флаги») для консультации ревматолога при поражении суставов кисти [7]*
Fig. 3. *Indications ("red flags") for rheumatologist consultation in hand joint involvement [7]*

при их отсутствии лечение может осуществлять врач общей практики/терапевт в соответствии с клиническими рекомендациями.

Правила оформления диагноза

• Диагноз ОА устанавливается на основании классификационных критериев ACR.

• Необходимо указывать локализацию процесса: коленные, тазобедренные суставы, суставы кистей, иные суставы. Если речь идет о поражении ≥3 групп суставов, следует использовать термин «генерализованный остеоартрит».

• При формулировании диагноза необходимо указывать рентгенологическую стадию по классификации Kellgren–Lawrence. Хотя тяжесть рентгенологических изменений не всегда коррелирует с выраженностью боли и функциональными нарушениями, рентгенологическая картина может быть информативной для проведения дифференциальной диагностики, оценки эффективности терапии, выявления осложнений (например, развития остеонекроза) и определения показаний для эндопротезирования крупных суставов.

• Следует вносить в диагноз осложнения ОА и сопутствующую патологию околосуставных мягких тканей (например, синовит, энтезит), наличие деформации и др.

Примеры формулирования диагноза

• M15.0 Остеоартрит генерализованный: с вовлечением суставов позвоночника, узелковая форма (узлы Гебердена, Бушара), двусторонний остеоартрит тазобедренных суставов II стадии, двусторонний остеоартрит коленных суставов III стадии справа и II стадии слева. Синовит правого коленного сустава. Варусная деформация коленных суставов. Поперечное плоскостопие.

• M17.0 Остеоартрит коленных суставов III стадии, синовит правого коленного сустава. Варусная деформация коленных суставов. Поперечное плоскостопие.

Лечение ОА

Основные методы

1. ОА – потенциально тяжелое гетерогенное заболевание с разнообразными фенотипами (метаболический, воспалительный, «остеопоротический», смешанный и др.), обычно требующее мультидисциплинарного терапевтического подхода [14, 15].

2. Лечение должно быть оптимальным и основываться на совместном принятии решения врачом и пациентом.

3. Оптимальная терапия ОА базируется на комбинации нефармакологических, медикаментозных и хирургических методов.

4. Лечение пациентов с ОА должно быть персонифицированным (согласно общему клиническому статусу и наличию сопутствующих заболеваний), учитывающим индивидуальные потребности пациента.

Нефармакологические методы

Образовательные программы. Всех пациентов с ОА любых локализаций следует обучать принципам управления заболеванием, которые должны применяться сразу после установления диагноза и сопровождать лечение на всем его протяжении. Обучение проводится с учетом индивидуальных особенностей пациента и включает информацию о самом заболевании, рекомендации по изменению образа жизни, снижению массы тела и необходимости выполнения физических упражнений. Основной целью программ обучения является повышение эффективности терапии путем активного вовлечения пациента в лечебный процесс. Данные программы оказывают положительное влияние на симптомы заболевания, способствуя в том числе уменьшению боли, улучшению функции суставов и позвоночника, повышению качества жизни, приверженности лечению и др.

Снижение массы тела. Пациентам с ОА при наличии избыточной массы тела или ожирения необходимо снижение веса. Коррекция массы тела должна обязательно входить в комплексную программу лечения ОА, так как снижение веса, особенно в сочетании с лечебной физкультурой (ЛФК), приводит к уменьшению боли, улучшению функционального состояния коленных и тазобедренных суставов, позитивно влияет на структурные изменения в хрящевой ткани.

Пациентам с избыточной массой тела (при индексе массы тела, ИМТ >25 кг/м^2) рекомендуется ее уменьшение минимум на 5–7,5% от исходной. Программа по снижению массы тела должна быть разработана с учетом особенностей конкретного пациента. Четкие цели и пути их достижения должны опираться на социальную поддержку, индивидуальные особенности питания, контроль размеров порций, ограничение потребления жиров и сахара, регулирование времени приема пищи и работу с поведенческими триггерами, такими как стресс или плохой сон. В целом речь идет не о жестких диетических ограничениях, которые трудно реализовать на долгосрочной основе, а о постепенном формировании стиля питания, отвечающего актуальным терапевтическим целям. Резкие, нефизиологические ограничения в питании и голодание противопоказаны.

Ортопедическая коррекция. Ортезы способствуют уменьшению боли, повышению функциональной активности (увеличению длины шага, скорости ходьбы) и улучшению качества жизни пациентов с ОА коленных суставов. При поражении медиального отдела коленного сустава, наличии варусной деформации могут применяться ортезы, разгружающие медиальные отделы сустава, а при вальгусной деформации – ортезы, разгружающие латеральные отделы сустава. Ношение индивидуальных супинаторов с приподнятым на 5–10° латеральным или медиальным краем (в зависимости от оси нижней конечности) обеспечивает хорошую амортизацию, поддержку свода стопы, способствует улучшению биомеханики движения и снижению болевых ощущений в суставах нижних конечностей.

Для разгрузки коленных и/или тазобедренных суставов при продвинутых стадиях ОА рекомендуется хождение с тростью (в руке, противоположной пораженной нижней конечности).

Для уменьшения боли в ЗПС I пальца при ОА показано длительное ношение ортезов. Длинные жесткие ортезы применяются для снижения интенсивности боли, в то время как короткие жесткие – для повышения функциональной активности пораженного сустава.

ЛФК. Большую роль в терапии играет двигательная реабилитация, которая показана всем пациентам с ОА как наиболее эффективный способ лечения. Различные виды упражнений – для укрепления мышц, улучшения гибкости и мобильности, на растяжку, с сопротивлением, нейромышечные и аэробные – позволяют уменьшить интенсивность боли, улучшить функцию и качество жизни пациентов с различными

стадиями ОА любой локализации. В настоящее время нет убедительных данных о преимуществе какого-либо метода ЛФК или комплекса упражнений. Основное значение имеет регулярность занятий на протяжении минимум 8 нед, при этом объем тренировок постоянно увеличивается. Не следует выполнять упражнения, преодолевая боль, необходимо избегать статических нагрузок и проводить занятия лежа, сидя или в бассейне. Способ выполнения упражнений (например, индивидуальные или групповые занятия, контролируемые или неконтролируемые, очные или с использованием цифровых технологий, на суше или в воде) и выбор физической активности должны основываться на индивидуальных особенностях и предпочтениях пациента, а также на доступности услуг. Противопоказания и меры предосторожности определяются наличием осложнений ОА и сопутствующих заболеваний. Для повышения качества лечения целесообразна консультация специалиста по физической реабилитации / инструктора-методиста ЛФК.

Физиотерапия. Всем пациентам с ОА при отсутствии противопоказаний рекомендовано использование физиотерапевтических методов. Такие процедуры назначает врач физической и реабилитационной медицины или врач-физиотерапевт. Включение физиотерапии в комплексную программу медицинской реабилитации пациентов с ОА способствует уменьшению боли в суставах, улучшению функционального статуса, двигательной активности и локомоторных показателей. Выбор конкретной физиотерапевтической методики зависит от клинической симптоматики, наличия коморбидной патологии и доступности того или иного метода, а также от потребностей пациента. Возможно назначение чрескожной электростимуляции нервов, ультразвуковой терапии, электрических полей ультравысокой частоты, синусоидальных модулированных токов (СМТ-терапия) и высокочастотных электромагнитных полей (индуктотермия), а также комбинированное применение импульсных токов, фонофореза, магнитофореза лекарственных веществ, общей и локальной магнитотерапии и др. Может быть рекомендован электрофорез лекарственных препаратов, включая электрофорез импульсными токами и диадинамическими токами.

Если после нескольких процедур физиотерапии наблюдается значительное усиление боли, использование данного метода рекомендуется прекратить [16, 17].

Медикаментозная терапия

Базисная терапия. Всем больным с первичным ОА сразу после установления диагноза рекомендовано назначение на длительный срок болезнь-модифицирующих препаратов, таких как хондроитина сульфат, глюкозамина сульфат/гидрохлорид и их комбинации, диацереин, неомыляемые соединения авокадо и сои, различные инъекционные препараты комплексного состава – биоактивный концентрат из мелких морских рыб, гликозамингликан-пептидный комплекс и др. Ранее лекарственные средства, входящие в эту группу, называли симптоматическими средствами замедленного действия в терапии ОА (Symptomatic Slow Acting Drugs for Osteoarthritis, SYSADOA), или «хондропротекторами», которые по международной классификации лекарственных средств АТХ входят в группу М01 – «Противовоспалительные и противоревматические препараты» и в группу М09 – «Другие препараты для лечения заболеваний костно-мышечной системы». В настоящее время их относят к болезнь-модифицирующим препаратам при ОА (Disease-Modifying Osteoarthritis Drugs, DMOADs) [17].

DMOADs являются основой медикаментозной терапии и их следует назначать всем пациентам с диагнозом первичного ОА любой локализации. Сегодня имеется научно обоснованная доказательная база, включающая серии метаанализов и систематических обзоров и подтверждающая хороший терапевтический потенциал таких средств. DMOADs обладают не только обезболивающим и противовоспалительным эффектом, но и улучшают функциональное состояние суставов, а также замедляют прогрессирование заболевания [18], причем чем дольше пациент использует эти препараты, тем ниже риск прогрессирования ОА. Важное преимущество DMOADs заключается в возможности на фоне их приема снижения дозы или полной отмены нестероидных противовоспалительных препаратов (НПВП), что сопровождается уменьшением частоты нежелательных явлений (НЯ), связанных с применением этого класса лекарственных средств. После прекращения лечения DMOADs в течение 2–4 мес наблюдается эффект последействия.

В начале терапии для повышения биодоступности и достижения более быстрого анальгетического эффекта препараты из группы DMOADs могут назначаться парентерально в виде внутримышечных (в/м) инъекций. По данным многочисленных исследований, значимый анальгетический эффект при в/м введении наступает через 20 дней, при приеме пероральных средств – в среднем на 4–12-й неделе. В последние годы накапливается все больше информации о благоприятных плейотропных эффектах DMOADs, обусловливающих возможность их применения не только при ОА, но и при других сопутствующих состояниях.

Сопоставимыми с DMOADs «хондропротективными» и противовоспалительными свойствами обладает многокомпонентный лекарственный препарат Цель® Т. Его действие заключается в подавлении воспалительных реакций за счет ингибирования метаболических путей циклооксигеназы и липооксигеназы со снижением выработки простагландина E_2 и лейкотриена B_4 [19–22], в стимуляции хондрогенеза за счет ингибирования матриксной металлопротеиназы 13 (увеличение синтеза коллагена II типа), подавления активности аггреканазы (увеличение синтеза аггрекана) и стимуляции выработки трансформирующего фактора роста β (пролиферация и созревание клеток хряща) [23–27], а также в предотвращении васкуляризации хрящевой ткани за счет подавления активности сосудистого эндотелиального фактора роста [21–30].

Топические формы НПВП. Локальные формы НПВП обладают доказанной анальгетической эффективностью при ОА коленных суставов и суставов кистей [31], в то же время при ОА тазобедренных суставов их использование нецелесообразно. Данные средства следует применять не менее 2 нед и не менее 3–4 раз в сутки.

При слабой боли (<40 мм по ВАШ) локальные НПВП могут использоваться в качестве самостоятельной терапии. При более интенсивной боли (>40 мм по ВАШ) для достижения лучшего эффекта целесообразно назначение топических НПВП в сочетании с таблетированными формами, что позволяет повысить эффективность и снизить потенциальные риски терапии системными НПВП [32].

НПВП для местного использования благодаря низкой системной абсорбции (<10% концентрации, достигнутой

после приема препарата внутрь) [33] обладают хорошим профилем безопасности, что позволяет назначать их пациентам с выраженной мультиморбидностью. Частота системных НЯ при местном применении НПВП крайне мала и сопоставима с таковой плацебо [34]. Подавляющее большинство НЯ представлено локальными реакциями со стороны кожных покровов: покраснением, сыпью и/или зудом [35, 36], которые быстро купируются после отмены препарата.

Также для местного использования подходят препараты Траумель®С и Цель®Т. Препарат Траумель®С в виде мази продемонстрировал противовоспалительный и обезболивающий эффект в контролируемых исследованиях [37–41].

Препарат Цель®Т в виде мази оказывает «хондропротективное» действие, уменьшает боль и воспаление. В исследовании C. Sanchez и соавт. [42] была отмечена его способность подавлять синтез медиаторов воспаления и вызывать активацию хондрогенеза.

Парацетамол. При ОА парацетамол может использоваться короткими курсами при слабой боли в суставах или при наличии противопоказаний к применению НПВП в дозе <3 г/сут. Результаты последних метаанализов свидетельствуют о невысокой эффективности препарата при ОА различных локализаций [43, 44].

НПВП. Пациентам с ОА при умеренной или выраженной боли рекомендовано назначение различных системных НПВП: производных уксусной кислоты и родственных соединений (диклофенак, ацеклофенак, этодолак, кеторолак и др.), оксикамов (мелоксикам, теноксикам, лорноксикам и др.), производных пропионовой кислоты (ибупрофен, напроксен, кетопрофен, флурбипрофен, декскетопрофен и др.), коксибов (целекокиб, эторикоксиб и др.), нимесулида и др. с учетом коморбидности [45–51].

Данная группа лекарственных препаратов занимает центральное место в фармакотерапии боли при ОА любой локализации, обладая хорошим анальгетическим потенциалом [50]. Вместе с тем в рутинной клинической практике применение НПВП сопряжено с рядом сложностей, обусловленных, в частности, нередким отсутствием мониторинга НЯ и учета сопутствующих состояний, неоправданно длительными курсами лечения, одновременным назначением пациенту нескольких препаратов этой группы, что приводит к значимому увеличению риска осложнений без увеличения эффективности. При лечении пациентов с ОА целесообразно ограничивать не только дозу, но и продолжительность приема НПВП. В 2025 г. был опубликован консенсус по рациональному использованию НПВП с алгоритмом и схемами их назначения (рис. 4, табл. 5) [52].

Дли уменьшения потребности в НПВП показано их сочетанное применение с препаратом Траумель®С. В ряде исследований подтверждено, что такая комбинация приводит к снижению длительности приема и дозы НПВП [53].

Кроме того, Траумель®С может успешно назначаться при наличии противопоказаний к применению НПВП. Эффективность и безопасность данного препарата были изучены в ряде клинических исследований, в которых показано более быстрое уменьшение выраженности симптомов ОА по сравнению с плацебо [54], а также сопоставимая эффективность с НПВП при лучшем профиле безопасности [55].

Внутрисуставное (в/с) введение глюкокортикоидов (ГК). В большинстве руководств рекомендовано в/с введение ГК при наличии синовита и отсутствии ответа на предшествующую терапию у пациентов с ОА коленных суставов [46, 48, 49]. При ОА суставов кистей или тазобедренных суставов локальное применение ГК рекомендовано условно [56, 57]. Существующие разногласия связаны с тем, что имеется ограниченное число публикаций, посвященных эффективности и безопасности в/с введений ГК при этих локализациях ОА [58].

ГК обладают бо́льшей эффективностью по сравнению с плацебо, однако их действие в основном кратковременно (1–2 нед после инъекции) [59].

В настоящее время доступны следующие одобренные Управлением по контролю качества пищевых продуктов и лекарственных средств США (Food and Drug Administration) ГК для в/с применения: метилпреднизолона ацетат – 20–80 мг, триамцинолона ацетонид – 10–40 мг, триамцинолона гексацетонид – 10–20 мг (H02AB08, фармако-терапевтическая группа Государственного реестра лекарственных средств, ГРЛС: кортикостероиды системного действия; глюкокортикоиды), бетаметазона натрия фосфат/ацетат – 0,25–2 мл (H02AB01, фармако-терапевтическая группа ГРЛС: кортикостероиды системного действия; глюкокортикоиды) и гидрокортизона ацетат – 10–25 мг (H02AB09, фармако-терапевтическая группа ГРЛС: глюкокортикоиды для системного применения. глюкокортикоиды, гидрокортизон).

Не рекомендуется выполнять более 2–3 инъекций в год в один и тот же сустав в связи с риском развития остеонекроза [60] и уменьшения объема хрящевой ткани [61, 62] В/с инъекции следует проводить под визуальным контролем (УЗИ), что повышает терапевтическую эффективность и снижает риск развития НЯ.

В/с введение гиалуроновой кислоты. В/с применение производных гиалуроната натрия показано при неэффективности ранее использованных методов лечения и отсутствии выпота («сухой» сустав). Целесообразно введение этих лекарственных препаратов также под ультразвуковой навигацией.

Препараты гиалуроната натрия при ОА коленных или тазобедренных суставов способствуют уменьшению боли, улучшению функции сустава и качества жизни пациентов [63–65]. При ОА суставов кистей (в том числе ЗПС I пальца) недостаточно данных, подтверждающих эффективность этих средств [66–69].

Максимальный клинический эффект препаратов гиалуроновой кислоты достигается в среднем через 8 нед после инъекции, а к 6-му месяцу наблюдается постепенное снижение терапевтического действия [64]. Высокий ИМТ, продвинутая рентгенологическая стадия, неправильная методика выполнения в/с инъекций, введение препарата не по показаниям (не в «сухой» сустав) [64, 70] снижают эффективность данной терапии.

Трамадол. Условно рекомендуется использовать трамадол короткими курсами при ОА для контроля сильной боли, резистентной к предшествующей консервативной терапии, или при наличии противопоказаний к ее проведению [71]. Существуют также опасения относительно применения трамадола при ОА из-за повышенного уровня смертности, венозной тромбоэмболии и переломов бедра по сравнению с таковыми при использовании НПВП [72].

Дулоксетин. Условно он рекомендуется для контроля хронической боли при ОА в случаях неэффективности предшествующей консервативной терапии и наличия признаков

Рис. 4. *Схема назначения НПВП [52]. ЖКТ – желудочно-кишечный тракт; ССС – сердечно-сосудистая система; нНПВП – неселективные нестероидные противовоспалительные препараты; ИПН – ингибиторы протонного насоса*

Fig. 4. *NSAID prescription scheme [52]. ЖКТ – gastrointestinal tract; ССС – cardiovascular system; нНПВП – non-selective non-steroidal anti-inflammatory drugs; ИПН – proton pump inhibitors*

центральной сенситизации, невропатической боли и/или депрессии [73]. При терапии дулоксетином могут развиваться НЯ, такие как тошнота, запор, гипергидроз, кашель, миалгии, артралгии, тахикардия, сухость во рту и др. Это обусловливает необходимость тщательного мониторинга после назначения препарата и осторожного увеличения дозы, начиная с минимальной – 30 мг/сут [74].

Для своевременной коррекции нарушения эмоционального статуса у пациентов с ОА рекомендовано применять препарат Ньюрексан®. Показано, что он значительно снижает реакцию мозга на негативные эмоциональные стимулы в миндалевидном теле – отделе мозга, играющем ключевую роль в реализации стресса, уменьшает активность передней поясной коры – отдела мозга, связанного с нейросетью стресса, и в то же время повышает эффективность функциональных связей между миндалевидным телом и префронтальной корой головного мозга в состоянии покоя, что позволяет высказать предположение о его роли в улучшении регуляции эмоций и снижении уровня тревожности [75]. Клиническая эффективность препарата подтверждается научными исследованиями и более чем 15-летним опытом применения.

В/с введение обогащенной тромбоцитами плазмы (ОТП). Данная терапия условно не рекомендуется при ОА [46, 48, 49]. Нестандартизированные методы приготовления ОТП

Таблица 5. Алгоритм назначения НПВП [52]
Table 5. Algorithm for prescribing NSAIDs [52]

Риск осложнений со стороны ЖКТ	Риск осложнений[1] со стороны ССС		
	низкий (SCORE), умеренный (SCORE2)	умеренный и высокий (SCORE), высокий (SCORE2/SCORE2-OP)	очень высокий (SCORE, SCORE2, SCORE2-OP), АССЗ, СД с поражением органов-мишеней, ХБП >III стадии
Низкий	Любые НПВП	Целекоксиб, напроксен, низкие дозы ибупрофена (≤1200 мг/сут), ацеклофенак, лорноксикам, теноксикам	По возможности избегать назначения любых НПВП[4]
Умеренный	Целекоксиб, эторикоксиб, нНПВП (предпочтительнее ацеклофенак, мелоксикам, нимесулид) + ИПН	Целекоксиб[2], напроксен + ИПН, ацеклофенак + ИПН	
Высокий	Целекоксиб + ИПН, эторикоксиб + ИПН, ацеклофенак + ИПН	Целекоксиб[2] + ИПН[3]	

Примечание. SCORE (Systematic COronary Risk Evaluation) – шкала для оценки 10-летнего риска развития кардиоваскулярных осложнений; АССЗ – атеросклеротическое сердечно-сосудистое заболевание; ИМ – инфаркт миокарда; ОКС – острый коронарный синдром; ТИА – транзиторная ишемическая атака; СД – сахарный диабет; ХБП – хроническая болезнь почек; СИОЗС – селективные ингибиторы обратного захвата серотонина. [1]*Оценка кардиоваскулярного риска*. По SCORE: очень высокий – ≥10%, высокий – от ≥5 до <10%, умеренный – от ≥1 до <5%, низкий – <1%. По SCORE2 и SCORE2-OP: для лиц <50 лет очень высокий – ≥7,5%; высокий – от 2,5 до <7,5%, умеренный – <2,5%; для лиц 50–69 лет – очень высокий – ≥10%, высокий – от 5 до <10%, умеренный – <5%; для лиц ≥70 лет – очень высокий – ≥15%, высокий – от 7,5 до <15%, умеренный – <7,5% (калькуляторы: https://medicalc.pro/score, https://medsoftpro.ru/kalkulyatory/score2-scale). Независимо от расчета SCORE, SCORE2 и SCORE2-OP, очень высокий риск в случае диагностированного АССЗ (ИМ, ОКС, коронарная реваскуляризация и другие процедуры реваскуляризации, инсульт, ТИА, аневризма аорты и заболевания периферических артерий, выявление атеросклеротической бляшки инструментальными методами), СД с поражением органов-мишеней, ХБП >III стадии. *Оценка ЖКТ-риска*. Высокий – язвенный анамнез, ЖКТ-кровотечение в анамнезе, прием антитромботических средств; умеренный – возраст ≥65 лет без других факторов риска, прием ГК, СИОЗС, диспепсия; низкий – нет факторов риска. [2]Рекомендуемая доза при длительном применении целекоксиба – 200 мг/сут. [3]Пациентам с сочетанием высокого ЖКТ- и ССС-риска НПВП нужно назначать максимально осторожно, кратковременным курсом, достаточным для достижения требуемого клинического эффекта. Препаратом выбора следует считать целекоксиб. [4]У пациентов с очень высоким ССС-риском назначение НПВП может обсуждаться, лишь если предполагаемая польза от применения НПВП превышает возможный вред, связанный с осложнениями со стороны ССС. НПВП у таких пациентов следует применять в минимальной эффективной дозе кратковременным курсом, достаточным для достижения требуемого клинического эффекта. Препарат выбора – напроксен.

наряду с вариабельностью дозирования и частоты инъекций, а также непостоянство состава затрудняют объективную оценку эффективности такого лечения [76]. Требуются дальнейшие клинические исследования для уточнения симптоматического и структурного воздействия ОТП.

Вместе с тем данный метод может быть условно рекомендован пациентам с ОА коленных и/или тазобедренных суставов, у которых не достигнут адекватный контроль боли в ходе предшествующей консервативной терапии или имеются противопоказания к ее проведению, кроме того, введение ОТП может быть использовано по инициативе пациента.

В/с введение аутологичной стромально-васкулярной фракции в полость сустава и/или аутологичных клеток красного костного мозга. Эта терапия условно не рекомендуется при ОА [46, 48, 49] из-за нестандартизированных методов приготовления, значительной гетерогенности источника клеток (аллогенные или аутологичные) и их типа, вариабельности дозирования и частоты инъекций, что затрудняет объективную оценку ее эффективности. В то же время данный метод может быть условно рекомендован пациентам с ОА коленных и/или тазобедренных суставов, у которых не достигнут адекватный контроль боли с помощью предшествующей консервативной терапии или имеются противопоказания к ее проведению, а также при желании пациента использовать такую терапию [77–85].

Хирургическое лечение

При неэффективности предшествующей терапии, прогрессировании боли, наличии деформаций, приводящих к значительному нарушению функции сустава и ухудшению качества жизни, всем пациентам с ОА рекомендована консультация травматолога-ортопеда для решения вопроса о возможности и целесообразности проведения хирургического вмешательства [47, 57, 86–90]. В настоящее время наиболее эффективными методами хирургического лечения ОА являются: корригирующие околосуставные остеотомии и частичное/тотальное эндопротезирование (артропластика) при ОА коленных и тазобедренных суставов, трапецэктомия при ОА 1-го ЗПС, артродез или артропластика при ОА МФС.

ЛИТЕРАТУРА/REFERENCES

1. Балабанова РМ, Дубинина ТВ. Динамика пятилетней заболеваемости болезнями костномышечной системы и их распространенности среди взрослого населения России за 2013-2017 гг. Современная ревматология. 2019;13(4):11-17.
[Balabanova RM, Dubinina TV. Five-year (2013–2017) trends in the incidence and prevalence of musculoskeletal system diseases among the adult population of Russia. *Sovremennaya Revmatologiya = Modern Rheumatology Journal*. 2019;13(4):11-17. (In Russ.)]. doi: 10.14412/1996-7012-2019-4-11-17
2. Bellamy N, Buchanan WW, Goldsmith CH, et al. Validation study of WOMAC: a health status instrument for measuring clinically important patient relevant outcomes to antirheumatic drug therapy in patients with osteoarthritis of the hip or knee. *J Rheumatol*. 1988 Dec;15(12):1833-40.
3. Bellamy N. The WOMAC Knee and Hip Osteoarthritis Indices: development, validation, globalization and influence on the development of the AUSCAN Hand Osteoarthritis Indices. *Clin Exp Rheumatol*. 2005 Sep-Oct; 23(5 Suppl 39):S148-53.
4. Altman R, Asch E, Bloch D, et al. Development of criteria for the classification and reporting of osteoarthritis. Classification of osteoarthritis of the knee. Diagnostic and Therapeutic Criteria Committee of the American Rheumatism Association. *Arthritis Rheum*. 1986 Aug;29(8):1039-49.
5. Резолюция консенсуса экспертов Российской Федерации по диагностике и лечению остеоартрита для врачей первичного звена. Терапия. 2022;(5):119-128.
[Resolution of the consensus of experts of the Russian Federation on the diagnosis and treatment of osteoarthritis for primary care physicians. *Terapiya*. 2022;(5):119-128. (In Russ.)].
6. Altman R, Alarcn G, Appelrouth D, et al. The American College of Rheumatology criteria for the classification and reporting of osteoarthritis of the hand. *Arthritis Rheum*. 1990 Nov;33(11):1601.
7. Лила АМ, Алексеева ЛИ, Таскина ЕА и др. Клинические рекомендации (проект) по диагностике и лечению первичного остеоартрита для специалистов первичного звена (врачей-терапевтов, врачей общей практики). Терапия. 2023;9(1):7-22.
[Lila AM, Alekseeva LI, Taskina EA, et al. Clinical guidelines (draft) on the diagnosis and treatment of primary osteoarthritis for primary care specialists (internists, general practitioners). *Terapiya*. 2023;9(1):7-22. (In Russ.)].
8. Zhang W, Doherty M, Leeb BF, et al. EULAR evidence-based recommendations for the diagnosis of hand osteoarthritis: report of a task force of ESCISIT. *Ann Rheum Dis*. 2009 Jan;68(1):8-17. doi: 10.1136/ard.2007.084772. Epub 2008 Feb 4.
9. Altman R, Alarcon G, Appelrouth D, et al. The American College of Rheumatology criteria for the classification and reporting of osteoarthritis of the hip. *Arthritis Rheum*. 1991 May;34(5):505-14.
10. Смирнов АВ. Рентгенологическая диагностика изменений в тазобедренном суставе при ревматических заболеваниях. Consilium Medicum. 2003;5(8):442-446.
[Smirnov AV. X-ray diagnosis of changes in the hip joint in rheumatic diseases. *Consilium Medicum*. 2003;5(8):442-446. (In Russ.)].
11. Кудинский ДМ. Комплексная клинико-лучевая диагностика эрозивного остеоартрита кистей. Дисс. канд. мед. Наук. Москва; 2023. 109 с.
[Kudinskii DM. Comprehensive clinical and radiological diagnosis of erosive osteoarthritis of the hands. Diss. cand. med. sci. Moscow; 2023. 109 p.].
12. Балабанова РМ, Смирнов АВ, Кудинский ДМ, Алексеева ЛИ. Остеоартрит суставов кисти: диагностика, патогенез, лечение. Современная ревматология. 2018;12(1):73-77.
[Balabanova RM, Smirnov AV, Kudinsky DM, Alekseeva LI. Hand osteoarthritis: diagnosis, pathogenesis, treatment. *Sovremennaya Revmatologiya = Modern Rheumatology Journal*. 2018;12(1):73-77. (In Russ.)]. doi: 10.14412/1996-7012-2018-1-73-77
13. Кудинский ДМ. Рентгенографическая диагностика эрозивного остеоартрита суставов кистей. Научно-практическая ревматология. 2019;57(6):662-667.
[Kudinskii DM. Radiographic diagnosis of erosive osteoarthritis of the joints of the hands. *Nauchno-prakticheskaya revmatologiya*. 2019; 57(6):662-667. (In Russ.)].
14. Мазуров ВИ, Лила АМ, Алексеева ЛИ и др. Мультиморбидность при остеоартрите и плейотропные эффекты симптоматических средств замедленного действия. резолюция международного мультидисциплинарного совета экспертов. Современная ревматология. 2023;17(5):123-131.
[Mazurov VI, Lila AM, Alekseeva LI, et al. Multimorbidity in osteoarthritis and pleiotropic effects of slow-acting symptomatic drugs. Resolution of the multidisciplinary International Expert Council. *Sovremennaya Revmatologiya = Modern Rheumatology Journal*. 2023;17(5):123-131. (In Russ.)]. doi: 10.14412/1996-7012-2023-5-123-131
15. https://cr.minzdrav.gov.ru/preview-cr/778_1
16. https://www.ncbi.nlm.nih.gov/books/NBK568417/
17. Yang W, Sun C, He SQ, et al. The Efficacy and Safety of Disease-Modifying Osteoarthritis Drugs for Knee and Hip Osteoarthritis – a Systematic Review and Network Meta-

Analysis. *J Gen Intern Med*. 2021 Jul;36(7): 2085-2093. doi: 10.1007/s11606-021-06755-z. Epub 2021 Apr 12.
18. Мазуров ВИ, Беляева ИБ, Гайдукова ИЗ. Клиническая ревматология. Руководство для врачей. 3-е издание. Москва: Е-ното; 2021. 696 с.
[Mazurov VI, Belyaeva IB, Gaidukova IZ. Clinical rheumatology. A guide for doctors. 3rd edition. Moscow: E-noto; 2021. 696 p.].
19. Jäggi R, Würgler U, Grandjean F, Weiser M. Dual inhibition of 5-lipoxygenase/cyclooxygenase by a reconstituted homeopathic remedy; possible explanation for clinical efficacy and favourable gastrointestinal tolerability. *Inflamm Res*. 2004 Apr;53(4):150-7. doi: 10.1007/s00011-003-1236-y. Epub 2004 Mar 18.
20. Birnesser H, Stolt P. The homeopathic preparation Zeel comp. N: A review of the molecular and clinical data. *Explore (NY)*. 2007 Jan-Feb;3(1):16-22. doi: 10.1016/j.explore.2006.10.002.
21. Wolff DG, Christophersen C, Brown SM, Mulcahey MK. Topical nonsteroidal antiinflammatory drugs in the treatment of knee osteoarthritis: A systematic review and meta-analysis. *Phys Sportsmed*. 2021 Nov;49(4): 381-391. doi: 10.1080/00913847.2021.1886573. Epub 2021 Mar 4.
22. Gottwald R, Weiser M. Treatment of Osteoarthritis of the Knee with Zeel T. *Med Biol*. 2000;13(4):109-113.
23. Schmolz M. Transforming Growth Factor beta (TGF-β): eine neue Regelstrecke fьr antiphlogistische Therapien? *Biol Med*. 2000; 29(1):31–34.
24. Schmolz M, Heine H. Homöopathische Substanzen aus der antihomotoxischen Medizin modulieren die Synthese von TGF-β1 in menschlichen Vollblutkulturen. *Biol Med*. 2001;30(2):61–65.
25. Stancikova M, Bely M, Svik K, et al. Effects of Zeel comp. on experimental osteoarthritis in rabbit knee. *Rheumatologia*. 1999;13(3):101-108.
26. Weh L, Fröschle G. Incubation in preparations as a means of influencing cartilage mechanics: a mechanical study. *Biological Therapy*. 1990;8(4):91-93.
27. Инструкция по медицинскому применению препарата Цель®Т, раствор для внутримышечного введения гомеопатический РУ ЛП-№(000286)-(РГ-RU) от 21.06.2021, ОХЛП 09.08.2023
[Instruction for medical use of the drug Zeel®T, solution for intramuscular administration of homeopathic RU LP-№(000286)-(RG-RU) dated 06/21/2021, OHLP 08/29/2023]
28. Basini G, Santini SE, Bussolati S, Grasselli F. Sanguinarine inhibits VEGF-induced Akt phosphorylation. *Ann N Y Acad Sci*. 2007 Jan:1095:371-6. doi: 10.1196/annals.1397.040.
29. Basini G, Bussolati S, Santini SE, Grasselli F. Sanguinarine inhibits VEGF-induced angiogenesis in a fibrin gel matrix. *Biofactors*. 2007;29(1):11-8. doi: 10.1002/biof.5520290102.
30. Birnesser H, Klein P, Weiser M. A Modern Homeopathic Medication Works as well as COX 2 Inhibitors for Treating Osteoarthritis of the Knee. *Der Allgemeinarzt*. 2003;25(4): 261-4.
31. Wang Y, Fan M, Wang H, et al. Relative safety and efficacy of topical and oral NSAIDs in the treatment of osteoarthritis: A systematic review and meta-analysis. *Medicine (Baltimore)*. 2022 Sep 9;101(36):e30354. doi: 10.1097/MD.0000000000030354.
32. Лила АМ, Загородний НВ, Алексеева ЛИ и др. Нестероидные противовоспалительные препараты при остеоартрите и неспецифической боли в спине: основные положения по эффективному и безопасному применению (междисциплинарный консенсус). Современная ревматология. 2024;18(6):114-123.
[Lila AM, Zagorodniy NV, Alekseeva LI, et al. Non-steroidal anti-inflammatory drugs for osteoarthritis and non-specific back pain: basic provisions for effective and safe use (Interdisciplinary consensus). *Sovremennaya Revmatologiya = Modern Rheumatology Journal*. 2024; 18(6):114-123. (In Russ.)]. doi: 10.14412/1996-7012-2024-6-114-123
33. Hagen M, Baker M. Skin penetration and tissue permeation after topical administration of diclofenac. *Curr Med Res Opin*. 2017 Sep; 33(9):1623-1634. doi: 10.1080/03007995.2017.1352497. Epub 2017 Jul 18.
34. Honvo G, Leclercq V, Geerinck A, et al. Safety of Topical Non-steroidal Anti-Inflammatory Drugs in Osteoarthritis: Outcomes of a Systematic Review and Meta-Analysis. *Drugs Aging*. 2019 Apr;36(Suppl 1):45-64. doi: 10.1007/s40266-019-00661-0.
35. Figueras A, Capella D, Castel JM, et al. Spontaneous reporting of adverse drug reactions to non-steroidal anti-inflammatory drugs. A report from the Spanish System of Pharmacovigilance, including an early analysis of topical and enteric-coated formulations. *Eur J Clin Pharmacol*. 1994;47(4):297-303. doi: 10.1007/BF00191158.
36. Barkin RL. Topical Nonsteroidal Anti-Inflammatory Drugs: The Importance of Drug, Delivery, and Therapeutic Outcome. *Am J Ther*. 2015 Sep-Oct;22(5):388-407. doi: 10.1097/MJT.0b013e3182459abd.
37. Schneider C, Klein P, Stolt P, Oberbaum M. A homeopathic ointment preparation compared with 1% diclofenac gel for acute symptomatic treatment of tendinopathy. *Explore (NY)*. 2005 Nov;1(6):446-52. doi: 10.1016/j.explore.2005.08.010
38. Schneider C, Schneider B, Hanisch J, van Haselen R. The role of a homoeopathic preparation compared with conventional therapy in the treatment of injuries: an observational cohort study. *Complement Ther Med*. 2008 Feb;16(1):22-7. doi: 10.1016/j.ctim.2007.04.004. Epub 2007 Jul 12.
39. Böhmer D, Ambrus P. Treatment of sports injuries with Traumeel ointment: a controlled double-blind study. *Biol Ther*. 1992;10(4): 290-300.
40. Zell J, Connert WD, Mau J, Feuerstake G. Behandlung von Sprunggelenksdistorsionen: Doppelblindstudie zum Wirksamkeitsnachweis eines homeopathischen SalbenprKparats. *Fortschr Med*. 1988 Feb 20;106(5):96-100.
41. Zell J, Connert WD, Mau J, Feuerstake G. Treatment of acute sprains of the ankle: a controlled double-blind trial to test the effectiveness of a homeopathic ointment. *Biol Ther*. 1989;7(1):1-6.
42. Sanchez C, Hemmer K, Krömmelbein N, et al. Reduction of Matrix Metallopeptidase 13 and Promotion of Chondrogenesis by Zeel T in Primary Human Osteoarthritic Chondrocytes. *Front Pharmacol*. 2021 May 11:12: 635034. doi: 10.3389/fphar.2021.635034. eCollection 2021.
43. Leopoldino AO, MacHado GC, Ferreira PH, et al. Paracetamol versus placebo for knee and hip osteoarthritis. *Cochrane Database Syst Rev*. 2019 Feb 25;2(2):CD013273. doi: 10.1002/14651858.CD013273.
44. da Costa BR, Reichenbach S, Keller N, et al. Effectiveness of non-steroidal anti-inflammatory drugs for the treatment of pain in knee and hip osteoarthritis: a network meta-analysis. *Lancet*. 2017 Jul 8;390(10090):e21-e33. doi: 10.1016/S0140-6736(17)31744-0.
45. Kolasinski SL, Neogi T, Hochberg MC, et al. 2019 American College of Rheumatology/Arthritis Foundation Guideline for the Management of Osteoarthritis of the Hand, Hip, and Knee. *Arthritis Rheumatol*. 2020 Feb;72(2):220-233. doi: 10.1002/art.41142. Epub 2020 Jan 6.
46. Brophy RH, Fillingham YA. AAOS Clinical Practice Guideline Summary: Management of Osteoarthritis of the Knee (Nonarthroplasty), Third Edition. *J Am Acad Orthop Surg*. 2022 May 1;30(9):e721-e729. doi: 10.5435/JAAOS-D-21-01233.
47. Bruyere O, Honvo G, Veronese N, et al. An updated algorithm recommendation for the management of knee osteoarthritis from the European Society for Clinical and Economic Aspects of Osteoporosis, Osteoarthritis and Musculoskeletal Diseases (ESCEO). *Semin Arthritis Rheum*. 2019 Dec;49(3):337-350. doi: 10.1016/j.semarthrit.2019.04.008. Epub 2019 Apr 30.
48. Bannuru RR, Osani MC, Vaysbrot EE, et al. OARSI guidelines for the non-surgical management of knee, hip, and polyarticular osteoarthritis. *Osteoarthritis Cartilage*. 2019 Nov; 27(11):1578-1589. doi: 10.1016/j.joca.2019.06.011. Epub 2019 Jul 3.
49. https://www.ncbi.nlm.nih.gov/books/NBK568417/
50. Таскина ЕА, Кашеварова НГ, Алексеева ЛИ. Место нестероидных противовоспалительных препаратов в современных рекомендациях по остеоартриту. Современная ревматология. 2020;14(2):123-130.
[Taskina EA, Kashevarova NG, Alekseeva LI. The place of nonsteroidal anti-inflammatory

drugs in the current osteoarthritis guidelines. *Sovremennaya Revmatologiya=Modern Rheumatology Journal.* 2020;14(2):123-130. (In Russ.)]. doi: 10.14412/1996-7012-2020-2-123-130
51. Мазуров ВИ, Беляева ИБ, Трофимов ЕА, Жугрова ЕС. Современные стратегии эффективной фармакотерапии остеоартрита у коморбидных пациентов. Эффективная фармакотерапия. 2024;20(10):26-32.
[Mazurov VI, Belyaeva IB, Trofimov EA, Zhugrova ES. Modern strategies for effective pharmacotherapy of osteoarthritis in comorbid patients. *Effektivnaya farmakoterapiya.* 2024;20(10):26-32. (In Russ.)].
52. Каратеев АЕ, Лила АМ, Мазуров ВИ и др. Консенсус экспертов 2024: рациональное использование нестероидных противовоспалительных препаратов. Современная ревматология. 2025;19(Прил 1): 1-40.
[Karateev AE, Lila AM, Mazurov VI, et al. Expert consensus 2024: rational use of nonsteroidal anti-inflammatory drugs. *Sovremennaya Revmatologiya = Modern Rheumatology Journal.* 2025;19(S1):1-40. (In Russ.)]. doi: 10.14412/1996-7012-2025-1S-1-40
53. Гаркави АВ, Кавалерский ГВ, Терхин СВ, Мещеряков ВА. Купирование болевого синдрома – есть ли альтернатива НПВС? РМЖ. Медицинское обозрение. 2018; (1):50–3.
[Garkavi AV, Kavalerskii GV, Terkhin SV, Meshcheryakov VA. Pain relief – is there an alternative to NSAIDs? RMZh. *Meditsinskoe obozrenie.* 2018;(1):50–3. (In Russ.)].
54. Thiel W, Borho B. Posttraumatische Kniegelenksergьsse und intraartikulдre Traumeel-N-Injektion. *Orthop Prax.* 1991;(11):721-725.
55. Schneider C, Schneider B, Hanisch J, van Haselen R. The role of a homoeopathic preparation compared with conventional therapy in the treatment of injuries: An observational cohort study. *Complement Ther Med.* 2008 Feb;16(1):22-7. doi: 10.1016/j.ctim.2007.04.004. Epub 2007 Jul 12.
56. Nicholas E, Cheng J, Moley PJ. Nonoperative Treatment Options for Osteoarthritis in the Hip. *HSS J.* 2023 Nov;19(4):486-493. doi: 10.1177/15563316231204437. Epub 2023 Oct 16.
57. Kloppenburg M, Kroon FPB, Blanco FJ, et al. 2018 update of the EULAR recommendations for the management of hand osteoarthritis. *Ann Rheum Dis.* 2019 Jan;78(1):16-24. doi: 10.1136/annrheumdis-2018-213826. Epub 2018 Aug 28.
58. Zhong HM, Zhao GF, Lin T, et al. Intra-Articular Steroid Injection for Patients with Hip Osteoarthritis: A Systematic Review and Meta-Analysis. *Biomed Res Int.* 2020 Feb 24: 2020:6320154. doi: 10.1155/2020/6320154. eCollection 2020.
59. Jüni P, Hari R, Rutjes AWS, et al. Intra-articular corticosteroid for knee osteoarthritis. *Cochrane Database Syst Rev.* 2015 Oct 22; 2015(10):CD005328. doi: 10.1002/14651858.CD005328.pub3.
60. Stout A, Friedly J, Standaert CJ. Systemic Absorption and Side Effects of Locally Injected Glucocorticoids. *PM R.* 2019 Apr;11(4): 409-419. doi: 10.1002/pmrj.12042. Epub 2019 Mar 29.
61. Guermazi A, Neogi T, Katz JN, et al. Intra-articular Corticosteroid Injections for the Treatment of Hip and Knee Osteoarthritis-related Pain: Considerations and Controversies with a Focus on Imaging-Radiology Scientific Expert Panel. *Radiology.* 2020 Dec; 297(3):503-512. doi: 10.1148/radiol.2020200771. Epub 2020 Oct 20.
62. McAlindon TE, LaValley MP, Harvey WF, et al. Effect of Intra-articular Triamcinolone vs Saline on Knee Cartilage Volume and Pain in Patients With Knee Osteoarthritis: A Randomized Clinical Trial. *JAMA.* 2017 May 16; 317(19):1967-1975. doi: 10.1001/jama.2017.5283.
63. Стребкова ЕА, Алексеева ЛИ. Эффективность внутрисуставной терапии препаратами гиалуроновой кислоты у больных остеоартритом. Современная ревматология. 2019;13(2):96-104.
[Strebkova EA, Alekseeva LI. Efficiency of intra-articular hyaluronic acid therapy in patients with osteoarthritis. *Sovremennaya Revmatologiya = Modern Rheumatology Journal.* 2019;13(2):96-104. (In Russ.)]. doi: 10.14412/1996-7012-2019-2-96-104
64. Лила АМ, Загородний НВ, Каратеев АЕ и др. Локальная инъекционная терапия в комплексном лечении болезней костно-мышечной системы: основные принципы использования, доказательная база, безопасность. Современная ревматология. 2023;17(4):120-137.
[Lila AM, Zagorodniy NV, Karateev AE, et al. Local injection therapy in the complex treatment of musculoskeletal disorders: principles of application, evidence base, safety. *Sovremennaya Revmatologiya = Modern Rheumatology Journal.* 2023;17(4):120-137. (In Russ.)]. doi: 10.14412/1996-7012-2023-4-120-137
65. Cooper C, Rannou F, Richette P, et al. Use of Intraarticular Hyaluronic Acid in the Management of Knee Osteoarthritis in Clinical Practice. *Arthritis Care Res (Hoboken).* 2017 Sep;69(9):1287-1296. doi: 10.1002/acr.23204. Epub 2017 Aug 8.
66. Monfort J, Rotes-Sala D, Segales N, et al. Comparative efficacy of intra-articular hyaluronic acid and corticoid injections in osteoarthritis of the first carpometacarpal joint: results of a 6-month single-masked randomized study. *Joint Bone Spine.* 2015 Mar;82(2): 116-21. doi: 10.1016/j.jbspin.2014.08.008. Epub 2014 Oct 11.
67. Oo WM, Hunter DJ. Efficacy, Safety, and Accuracy of Intra-articular Therapies for Hand Osteoarthritis: Current Evidence. *Drugs Aging.* 2023 Jan;40(1):1-20. doi: 10.1007/s40266-022-00994-3. Epub 2023 Jan 12.
68. Thakker A, Sharma SC, Johnson N, et al. Comparison between intra-articular injections of corticosteroids, hyaluronic acid, PRP and placebo for thumb base osteoarthritis: A frequentist network meta-analysis. *J Orthop.* 2023 Oct 11:45:78-86. doi: 10.1016/j.jor.2023.09.017. eCollection 2023 Nov.
69. Papalia R, Diaz LA, Torre G, et al. Intrarticular injections of hyaluronic acid for trapezio-metacarpal osteoarthritis: a systematic review. *J Biol Regul Homeost Agents.* 2017 Dec 27;31(4 Suppl 2):45-53.
70. Бялик ВЕ, Еременко ИБ, Малышева АА и др. Изучение эффективности локальной инъекционной терапии препаратами гиалуроновой кислоты различной молекулярной массы у больных остеоартритом коленного сустава. Научно-практическая ревматология. 2019;57(2):235-242.
[Byalik VE, Eremenko IB, Malysheva AA, et al. To study the effectiveness of local injection therapy with hyaluronic acid preparations of various molecular weights in patients with osteoarthritis of the knee joint. *Nauchno-prakticheskaya revmatologiya.* 2019;57(2): 235-242. (In Russ.)].
71. Zeng C, Dubreuil M, Larochelle MR, et al. Association of Tramadol With All-Cause Mortality Among Patients With Osteoarthritis. *JAMA.* 2019 Mar 12;321(10):969-982. doi: 10.1001/jama.2019.1347.
72. Li L, Marozoff S, Lu N, et al. Association of tramadol with all-cause mortality, cardiovascular diseases, venous thromboembolism, and hip fractures among patients with osteoarthritis: a population-based study. *Arthritis Res Ther.* 2022 Apr 11;24(1):85. doi: 10.1186/s13075-022-02764-3.
73. Kolasinski SL, Neogi T, Hochberg MC, et al. 2019 American College of Rheumatology/Arthritis Foundation Guideline for the Management of Osteoarthritis of the Hand, Hip, and Knee. *Arthritis Rheumatol.* 2020 Feb;72(2):220-233. doi: 10.1002/art.41142. Epub 2020 Jan 6.
74. Narayan SW, Naganathan V, Vizza L, et al. Efficacy and safety of antidepressants for pain in older adults: A systematic review and meta-analysis. *Br J Clin Pharmacol.* 2024 Dec;90(12): 3097-3118. doi: 10.1111/bcp.16234. Epub 2024 Sep 12.
75. Hübner R, Van Haselen R, Klein P. Effectiveness of the homeopathic preparation Neurexan® compared with that of commonly used valerian-based preparations for the treatment of nervousness/restlessness – An observational study. *ScientificWorldJournal.* 2009 Jan 18:9:17-22. doi: 10.1100/tsw.2009.9.
76. Sahi G, Du JT, Abbas A, et al. Current state of systematic reviews for platelet-rich plasma use in knee osteoarthritis. *Orthop Traumatol Surg Res.* 2024 Feb;110(1):103735. doi: 10.1016/j.otsr.2023.103735. Epub 2023 Oct 27.
77. D'Souza R, Her Y, Hussain N, et al. Evidence-Based Clinical Practice Guidelines on Regenerative Medicine Treatment for Chronic Pain: A Consensus Report from a Multispe-

cialty Working Group. *J Pain Res*. 2024 Sep 11:17:2951-3001. doi: 10.2147/JPR.S480559. eCollection 2024.
78. Pak J, Lee JH, Kartolo WA, et al. Cartilage Regeneration in Human with Adipose Tissue-Derived Stem Cells: Current Status in Clinical Implications. *Biomed Res Int*. 2016: 2016:4702674. doi: 10.1155/2016/4702674. Epub 2016 Jan 6.
79. Yokota N, Hattori M, Ohtsuru T, et al. Comparative Clinical Outcomes After Intra-articular Injection With Adipose-Derived Cultured Stem Cells or Noncultured Stromal Vascular Fraction for the Treatment of Knee Osteoarthritis. *Am J Sports Med*. 2019 Sep;47(11): 2577-2583. doi: 10.1177/0363546519864359. Epub 2019 Aug 2.
80. Heidari N, Slevin M, Zeinolabediny Y, et al. Comparison of the Effect of MFAT and MFAT + PRP on Treatment of Hip Osteoarthritis: An Observational, Intention-to-Treat Study at One Year. *J Clin Med*. 2022 Feb 17;11(4):1056. doi: 10.3390/jcm11041056.
81. Natali S, Screpis D, Romeo M, et al. Is intra-articular injection of autologous micro-fragmented adipose tissue effective in hip osteoarthritis? A three year follow-up. *Int Orthop*. 2023 Jun;47(6):1487-1492. doi: 10.1007/s00264-022-05611-x. Epub 2022 Oct 28.
82. Centeno C, Sheinkop M, Dodson E, et al. A specific protocol of autologous bone marrow concentrate and platelet products versus exercise therapy for symptomatic knee osteoarthritis: A randomized controlled trial with 2 year follow-up. *J Transl Med*. 2018 Dec 13; 16(1):355. doi: 10.1186/s12967-018-1736-8.
83. Hernigou P, Bouthors C, Bastard C, et al. Subchondral bone or intra-articular injection of bone marrow concentrate mesenchymal stem cells in bilateral knee osteoarthritis: what better postpone knee arthroplasty at fifteen years? A randomized study. *Int Orthop*. 2021 Feb;45(2):391-399. doi: 10.1007/s00264-020-04687-7. Epub 2020 Jul 2.
84. Hernigou P, Delambre J, Quiennec S, et al. Human bone marrow mesenchymal stem cell injection in subchondral lesions of knee osteoarthritis: a prospective randomized study versus contralateral arthroplasty at a mean fifteen year follow-up. *Int Orthop*. 2021 Feb;45(2):365-373. doi: 10.1007/s00264-020-04571-4. Epub 2020 Apr 23.
85. Shapiro SA, Kazmerchak SE, Heckman MG, et al. A Prospective, Single-Blind, Placebo-Controlled Trial of Bone Marrow Aspirate Concentrate for Knee Osteoarthritis. *Am J Sports Med*. 2017 Jan;45(1):82-90. doi: 10.1177/0363546516662455. Epub 2016 Sep 30.
86. Barbieri A, Vanhaecht K, Van Herck P, et al. Effects of clinical pathways in the joint replacement: a meta-analysis. *BMC Med*. 2009 Jul 1:7:32. doi: 10.1186/1741-7015-7-32.
87. Gooch K, Marshall DA, Faris PD, et al. Comparative effectiveness of alternative clinical pathways for primary hip and knee joint replacement patients: a pragmatic randomized, controlled trial. *Osteoarthritis Cartilage*. 2012 Oct;20(10):1086-94. doi: 10.1016/j.joca.2012.06.017. Epub 2012 Jul 11.
88. Van Herck P, Vanhaecht K, Deneckere S, et al. Key interventions and outcomes in joint arthroplasty clinical pathways: a systematic review. *J Eval Clin Pract*. 2010 Feb;16(1):39-49. doi: 10.1111/j.1365-2753.2008.01111.x.
89. Gibson JNA, Thomson CE. Arthrodesis or total replacement arthroplasty for hallux rigidus: a randomized controlled trial. *Foot Ankle Int*. 2005 Sep;26(9):680-90. doi: 10.1177/107110070502600904.
90. Stone OD, Ray R, Thomson CE, et al. Long-Term Follow-up of Arthrodesis vs Total Joint Arthroplasty for Hallux Rigidus. *Foot Ankle Int*. 2017 Apr;38(4):375-380. doi: 10.1177/1071100716682994. Epub 2016 Dec 20.

Поступила/отрецензирована/принята к печати
Received/Reviewed/Accepted
01.05.2025/05.07.2025/09.07.2025

Заявление о конфликте интересов / Conflict of Interest Statement

Исследование не имело спонсорской поддержки. Конфликт интересов отсутствует. Авторы несут полную ответственность за предоставление окончательной версии рукописи в печать. Все авторы принимали участие в разработке концепции статьи и написании рукописи. Окончательная версия рукописи была одобрена всеми авторами.

The investigation has not been sponsored. There are no conflicts of interest. The authors are solely responsible for submitting the final version of the manuscript for publication. All the authors have participated in developing the concept of the article and in writing the manuscript. The final version of the manuscript has been approved by all the authors.

Мазуров В.И. https://orcid.org/0000-0002-0797-2051
Лила А.М. https://orcid.org/0000-0002-6068-3080
Тогизбаев Г.А. https://orcid.org/0000-0002-7842-1871
Мирахмедова Х.Т. https://orcid.org/0000-0003-1025-8825
Койлубаева Г.М. https://orcid.org/0000-0001-5433-3300
Алексеева Л.И. https://orcid.org/0000-0001-7017-0898
Таскина Е.А. https://orcid.org/0000-0001-8218-3223
Набиева Д.А. https://orcid.org/0000-0002-7879-1522;
Наумов А.В. https://orcid.org/0000-0002-6253-621X
Трофимов Е.А. https://orcid.org/0000-0003-3236-4485
Божкова С.А. http://orcid.org/0000-0002-2083-2424
Зырянов С.К. https://orcid.org/0000-0002-6348-6867
Очкуренко А.А. https://orcid.org/0000-0002-1078-9725