CC BY 4.0

Синдром Марфана в клинической практике

Альпидовская О.В.

ФГБОУ ВО «Чувашский государственный университет им. И.Н. Ульянова», Чебоксары
Россия, 428015, Чебоксары, Московский просп., 15

Представлен случай разрыва аневризматически расширенных сосудов с развитием синдрома диссеминированного внутрисосудистого свертывания после инфицирования SARS-COV-2 у пациента с синдромом Марфана. Появление признаков кровотечения как наиболее раннего симптома наряду с микроэмболическими осложнениями привело к полиорганной дисфункции, на фоне которой наступил летальный исход.

Ключевые слова: *COVID-19; пневмония; аневризма; синдром диссеминированного внутрисосудистого свертывания; синдром Марфана.*
Контакты: *Ольга Васильевна Альпидовская;* ***olya-vorobeva-2018@mail.ru***
Для цитирования: *Альпидовская ОВ. Синдром Марфана в клинической практике. Современная ревматология. 2026;20(2):87–89. https://doi.org/10.14412/1996-7012-2026-2-87-89*

Marfan syndrome in clinical practice

Alpidovskaya O.V.

I.N. Ulyanov Chuvash State University, Cheboksary
15, Moskovsky Prospekt, Cheboksary 428015, Russia

We present a case of a vessel aneurism rupture with the development of disseminated intravascular coagulation syndrome after SARS-CoV-2 infection in a patient with Marfan syndrome. The appearance of bleeding signs as the earliest symptom, along with microembolic complications, led to multiple organ dysfunction, resulting in death.

Keywords: *COVID-19; pneumonia; aneurysm; disseminated intravascular coagulation syndrome; Marfan syndrome.*
Contact: *Olga Vasilyevna Alpidovskaya;* ***olya-vorobeva-2018@mail.ru***
For citation: *Alpidovskaya OV. Marfan syndrome in clinical practice. Sovremennaya Revmatologiya=Modern Rheumatology Journal. 2026;20(2):87–89 (In Russ.). https://doi.org/10.14412/1996-7012-2026-2-87-89*

Пандемия COVID-19 стала одним из главных вызовов XXI в. От этого заболевания с 2020 по 2025 г. умерло более 7 млн человек. Появляются новые штаммы вируса SARS-CoV-2. По данным на 23 июня 2025 г., в России зафиксировано 17 случаев заражения новым штаммом COVID-19 «Нимбус» (NB.1.8.1), который входит в группу «Омикрон». В большинстве случаев заболевание протекает легко и не требует госпитализации, характеризуется более высокой заразностью, но при этом имеет низкую летальность. Тем не менее прогнозирование развития необычных осложнений на фоне коронавирусной инфекции остается сложной задачей. Хотя COVID-19 уже хорошо поддается лечению и специалисты следят за этим заболеванием, некоторые категории лиц подвержены тяжелому течению болезни, например пациенты с иммунодефицитом, хроническими заболеваниями.

Синдром Марфана связан с патологией соединительной ткани, которая может привести к нарушениям в работе сердечно-сосудистой системы. Его ведущими признаками являются расширение аорты, разнообразные скелетные аномалии и поражение опорно-двигательного аппарата. Синдром отличается многообразием клинических проявлений, полиорганной и полисистемной патологией, прогрессирующим течением [1–3].

Приводим случай разрыва аневризматически расширенных сосудов с развитием синдрома диссеминированного внутрисосудистого свертывания (ДВС) после инфицирования SARS-CoV-2 у пациента с синдромом Марфана.

Клиническое наблюдение

Пациент П.*, 37 лет, доставлен бригадой скорой медицинской помощи в БУ «Больница скорой медицинской помощи» Минздрава Чувашской Республики с жалобами на тупую боль в области передней брюшной стенки, кашель с мокротой, общую слабость, повышение температуры тела до 37,3 °С.*

Результаты физикального обследования: состояние тяжелое, кожа бледная, умеренной влажности, отеков нет. Рост – 172 см, масса тела – 80 кг, индекс массы тела – 27. Воронкообразная деформация грудной клетки, нарушение осанки по типу сколиотической, варусная деформация пяточных костей. Аускультативно: дыхание ослаблено в нижних отделах, больше слева. Число дыхательных движений – 20 в минуту. Тоны сердца приглушены, ритмичные, число сердечных сокращений – 142 в минуту. SpO_2 – 90%. Артериальное давление – 80/55 мм рт. ст. При пальпации отмечались локальное напряжение мышц передней брюшной стенки, участок притупления перкуторного звука, который не менял размеры и расположение (симптом Джойса).

Из анамнеза известно, что перед госпитализацией, примерно в течение 13 дней, температура тела повышалась до 37,4 °С, а в последние дни к вечеру достигала 38,1 °С; появились кашель,

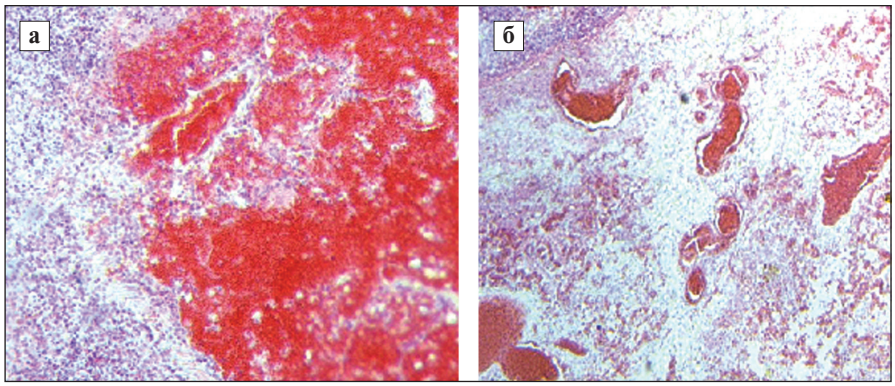

Микроскопическая картина, пациент П., 37 лет: а – геморрагический экссудат в просветах альвеол; б – микротромбы в сосудах микроциркуляторного русла. Окраска ксилином и эозином, ×400

Pathology findings, patient P., 37 years: a – hemorrhagic exudate in the alveolar lumens; b – microthrombi in the microcirculatory vessels. Hematoxylin and eosin staining, ×400

общая слабость, утомляемость. Внезапно стала беспокоить тупая боль в области передней брюшной стенки. В связи с ухудшением состояния пациент вызвал бригаду скорой медицинской помощи.

Перенесенные заболевания: в подростковом возрасте был диагностирован синдром Марфана (подтвержденная мутация в гене FBN1) по основным признакам: воронкообразная деформация грудной клетки, нарушение осанки по типу сколиотической, варусная деформация пяточных костей, пролапс митрального клапана. Патологии со стороны других органов не выявлено.

Общий анализ крови: Hb – 90 г/л, эр. – $3{,}3\cdot10^{12}$/л, тр. – $81\cdot10^{9}$/л, л. – $22{,}8\cdot10^{9}$/л, СОЭ – 54 мм/ч. Биохимический анализ крови: мочевина – 8,6 ммоль/л, билирубин общий – 10,4 мкмоль/л, креатинфосфокиназа-МВ – 21,0 Ед/л, альбумин – 49,5%. Коагулограмма: время свертывания – 10 мин, активированное частичное тромбопластиновое время – 61 с, протромбиновое время – 16 с, тромбиновое время – 180 с, фибриноген – 0,4 г/л, протромбиновый индекс – 52%, D-димер –1870 нг/мл. Оценка состояния по шкале NEWS2 (National Early Warning Score 2) – 9 баллов. Исследование кислотно-щелочного состояния: pH – 7,327, pCO_2 – 36,5 мм рт. ст., pO_2 – 55,9 мм рт. ст.. Электрокардиограмма: синусовый ритм. Полимеразная цепная реакция на COVID-19 положительная.

На фоне нарастающей полиорганной недостаточности наступил летальный исход. Клинический диагноз: основное заболевание – новая коронавирусная инфекция, вызванная вирусом SARS-CoV-2, тяжелое течение. Конкурирующее заболевание – спонтанная ма передней брюшной стенки и забрюшинного пространства с прорывом в брюшную полость. Осложнения основного заболевания: внебольничная двусторонняя пневмония тяжелой степени. Дыхательная недостаточность III степени. Острый респираторный дистресс-синдром. Сопутствующий диагноз: пролапс митрального клапана I степени. Сколиоз II степени, воронкообразная деформация грудной клетки, варусная деформация пяточных костей.

Проведено патологоанатомическое исследование. Кожные покровы бледного цвета; очаговые кровоизлияния в миокарде, селезенке и мышечной части диафрагмы. В брюшной полости – геморрагическая жидкость с примесью свертков крови в объеме до 60,0 мл. Кожа передней и боковой стенок живота со сливающимися кровоизлияниями. Мягкие ткани правой боковой стенки живота на участке до 15×14 см пропитаны кровью. Микроскопически во фрагменте мышечно-фиброзной ткани выявлялось кровоизлияние по типу геморрагического пропитывания. Сосуды переднебоковой стенки живота аневризматически расширены, часть из них с нарушением слоистости строения стенки. Микроскопически в сосудах выявлялась стромально-сосудистая дегенерация в виде мукоидного набухания, гиалиноза, определялся также фибриноидный некроз.

В плевральных полостях с двух сторон по 50,0 мл прозрачной желтоватой жидкости. Висцеральная и париетальная плевра чистая, спаек и наложений не выявлено. Пальпаторно отмечались участки неравномерных уплотнений обоих легких. На разрезах легкие розово-красные, при надавливании с поверхности разрезов стекала пенистая жидкость. При микроскопическом исследовании в легких – десквамация эпителия альвеол. Просветы альвеол диффузно заполнены геморрагическим содержимым с примесью отечной жидкости, гемосидерофагами (см. рисунок). В почках отмечались неравномерное кровенаполнение сосудов микроциркуляторного русла, местами признаки некробиоза, артериолосклероз.

Выявлялись внутрисосудистый лейкоцитоз, в микроциркуляторном русле – фибриновые тромбы; общее неравномерное кровенаполнение органов, следы жидкой крови в полостях сердца и крупных сосудах. В почках паренхима ишемизирована, мозговое вещество полнокровное, граница коркового и мозгового слоев отчетливо видна.

Патологоанатомический диагноз: основное заболевание – новая коронавирусная инфекция, вызванная вирусом SARS-CoV-2, тяжелое течение. Конкурирующее заболевание – спонтанная ма передней брюшной стенки и забрюшинного пространства с прорывом в брюшную полость. Осложнения основного заболевания – внебольничная двусторонняя интерстициальная пневмония, тяжелой степени. Острый респираторный дистресс-синдром. Отек легких. ДВС-синдром. Малокровие внутренних органов.

Обсуждение. У пациентов с синдромом Марфана часто наблюдаются аневризмы и расслоение аорты, в то время как аневризмы периферических сосудов встречаются крайне редко. N. Ebrahimi и соавт. [4] описали 54-летнюю женщину с синдромом Марфана, которая перенесла операцию Бенталла с установкой механического клапана по поводу тяжелой аортальной регургитации и аневризмы восходящей аорты в дополнение к торакоабдоминальной пластике аорты. У нее была диагностирована истинная аневризма правой подключичной и подмышечной артерий, проведена успешная операция. Истинная периферическая аневризма обнаружена в нетипичном месте, была обусловлена синдромом Марфана и возникла через несколько лет после операции Бенталла и торакоабдоминального протезирования аорты. У данной пациентки с синдромом Марфана сосуды переднебоковой стенки живота были незначительно расширены, часть с нарушением слоистости строения стенки. Микроскопически в сосудах выявлялся мезенхимальный диспротеиноз в виде мукоидного набухания, гиалиноза, а также фибриноидного

некроза. Известно, что фибриноидные изменения протекают в две фазы: фибриноидное набухание (разрушение структур межклеточного вещества при сохранности клеток) и фибриноидный некроз (полное разрушение ткани, включая клетки). Фибриноидный некроз стенки сосудов развивается при таких заболеваниях, как сахарный диабет, гипертоническая болезнь, иммунопатологические процессы.

У нашего пациента указанные заболевания отсутствовали. Возможно, причиной развития фибриноидного некроза явилась генетическая несостоятельность соединительнотканных структур с повреждением стенки сосудов в результате плазморрагии и инсудации белков плазмы крови. Таким образом, развитию неблагоприятного исхода могли способствовать генетический дефект соединительной ткани, приводящий к патологии фибриллина с нарушением формирования волокон и потерей прочности, эластичности соединительнотканных структур, а также влияние вируса SARS-CoV-2 на эндотелий [5–8] вследствие воздействия высоких концентраций циркулирующих провоспалительных цитокинов, что связано с развитием цитокинового шторма при COVID-19. Высокий уровень цитокинов вызывает активацию молекул адгезии эндотелиальных клеток и хемокинов с привлечением лейкоцитов и развитием воспаления в стенках сосудов. Воспалительная реакция в стенках сосудов обусловливает гибель эндотелиальных клеток и повышение проницаемости сосудистой стенки с повреждением органов-мишеней. Помимо этого, активные формы кислорода, вырабатываемые активированными воспалительными клетками, также вызывают повреждение эндотелия сосудов. По-видимому, эти предрасполагающие факторы способствовали формированию фибриноидного некроза стенок сосудов с развитием кровоизлияния по типу геморрагического пропитывания и прорывом крови в брюшную полость.

Хотя штамм коронавируса «Нимбус» (NB.1.8.1) характеризуется низкой патогенностью и не представляет серьезной опасности, у некоторых пациентов возможен летальный исход. Клинический диагноз в нашем наблюдении был установлен на основании результатов клинико-лабораторного исследования, терапия осуществлялась по действующему клиническому протоколу. Однако такие причины, как поздняя госпитализация (на 13-й день после появления симптомов болезни), сопутствующий синдром Марфана, могли обусловить летальный исход.

Заключение. У больного развился разрыв аневризматически расширенных сосудов с кровотечением, которое сочеталось с выраженным микроэмболическим поражением органов и тканей, что привело к полиорганной дисфункции. Можно предположить, что синдром Марфана тесно связан с дегенеративными изменениями сосудов и может предрасполагать к образованию аневризм редких локализаций. Гипервоспалительное состояние на фоне цитокинового шторма, вызванное вирусом SARS-CoV-2, увеличивает риск неблагоприятных событий на фоне синдрома Марфана.

ЛИТЕРАТУРА/REFERENCES

1. Абакумова ЛН, Арсентьев ВГ, Гнусаев СФ и соавт. Наследственные имногофакторные нарушения соединительной ткани у детей. Алгоритмы диагностики. Тактика ведения. Российские рекомендации. Педиатр. 2016;(2):5-35.
Abakumova LN, Arsent'ev VG, Gnusaev SF, et al. Hereditary and multifactorial disorders of connective tissue in children. Diagnostic algorithms. Management tactics. *Russian recommendations. Pediatr.* 2016;(2):5-35. (In Russ.).
2. Loeys BL, Dietz HC, Braverman AC. The revised Ghent nosology for the Marfan syndrome. *J Med Genet.* 2010 Jul;47(7):476-85. doi: 10.1136/jmg.2009.072785.
3. http://journal.dnmu.ru/index.php/UC/article/view/410
4. Ebrahimi N, Azari A, Maadarani O, et al. Rare locations of peripheral aneurysms in Marfan syndrome treated surgically: a case report. *BMC Cardiovasc Disord.* 2024 Nov 1; 24(1):610. doi: 10.1186/s12872-024-04298-9.
5. Connors JM, Levy JH. Thromboinflammation and the hypercoagulability of COVID 19. *J Thromb Haemost.* 2020 Jul;18(7):1559-1561. doi: 10.1111/jth.14849.
6. Альпидовская ОВ. Клинический случай развития тромбоза легочных артерий осложненного инфаркт-пневмонией у пациентки после инфицирования SARS-CoV-2. Профилактическая медицина. 2024;27(2):92 95.
Al'pidovskaya OV. A clinical case of pulmonary artery thrombosis complicated by infarct pneumonia in a patient after infection with SARS-CoV-2. *Profilakticheskaya meditsina.* 2024;27(2):92 95. (In Russ.).
7. Романова ЛП, Воробьева ОВ. Случай генерализованного тромбоза у молодого пациента с COVID-ассоциированным пневмонитом, альвеолитом. Профилактическая медицина. 2023;26(6):113 116.
Romanova LP, Vorob'eva OV. A case of generalized thrombosis in a young patient with COVID-associated pneumonitis, alveolitis. *Profilakticheskaya meditsina.* 2023;26(6):113-116. (In Russ.).
8. Романова ЛП, Альпидовская ОВ. Клинический случай развития диссеминированного внутрисосудистого свертывания и синдрома Уотерхауса—Фридериксена после инфицирования SARS-CoV-2. Профилактическая медицина. 2023;26(9):98 101.
Romanova LP, Al'pidovskaya OV. A clinical case of disseminated intravascular coagulation and Waterhouse—Friederiksen syndrome after infection with SARS-CoV-2. *Profilakticheskaya meditsina.* 2023;26(9):98 101. (In Russ.).

Поступила/отрецензирована/принята к печати
Received/Reviewed/Accepted
17.07.2025/04.02.2026/09.02.2026

Заявление о конфликте интересов / Conflict of Interest Statement

Исследование не имело спонсорской поддержки. Конфликт интересов отсутствует. Автор несет полную ответственность за предоставление окончательной версии рукописи в печать. Окончательная версия рукописи была одобрена автором.

The investigation has not been sponsored. There are no conflicts of interest. The author is solely responsible for submitting the final version of the manuscript for publication. The final version of the manuscript has been approved by the author.

Альпидовская О.В. https://orcid.org/0000-0003-3259-3691