Высокотехнологичные хирургические методы в комплексном восстановительном лечении суставной патологии верхних и нижних конечностей у больных с ревматическими заболеваниями

В.П. Павлов, С.А. Макаров, М.А. Макаров, А.Л. Логунов, Я.Б. Хренников, В.В. Коломацкий, М.М. Липина, А.А. Роскидайло, Д.В. Иванов

ФГБУ «НИИР» РАМН, Москва

На большом клиническом материале (1693 пациента с ревматическими заболеваниями – РЗ, 2066 операций) разработана трехуровневая система восстановительного лечения с использованием дифференцированных, в том числе высокотехнологичных, хирургических методов в зависимости от нозологии, стадии РЗ, локализации суставной патологии верхних и нижних конечностей на фоне медикаментозной терапии. В 60–92% случаев достигнут положительный результат, сохранявшийся от 1 года до 20 лет.

Ключевые слова: *ревмоортопедия, синовэктомия, артроскопическая синовэктомия, артропластика, эндопротезирование, медикаментозная терапия.*

Контакты*: Вадим Петрович Павлов* ***pavlov_irramn@mail.ru***

High-technology surgical methods in the comprehensive medical rehabilitation of patients with rheumatic diseases and joint pathology of the upper and lower extremities

V.P. Pavlov, S.A. Makarov, M.A. Makarov, A.L. Logunov, Ya.B. Khrennikov, V.V. Kolomatsky, M.M. Lipina, A.A. Roskidailo, D.V. Ivanov

Research Institute of Rheumatology, Russian Academy of Medical Sciences, Moscow

A large clinical material (1693 patients with rheumatic diseases — RD, 2066 operations) was used to develop a three-level medical rehabilitation system using differentiated, including high-technology surgical methods depending on the nosology, RD stage, localization of joint diseases of the upper and lower extremities during adequate drug therapy. A positive result persisting for 1 to 20 years was achieved in 60—92% of cases.

Key words: *rheumoorthopedics, synovectomy, arthroscopic synovectomy, arthroplasty, endoprosthetic replacement, drug therapy.*

Contacts*: Vadim Petrovich Pavlov* ***pavlov_irramn@mail.ru***

Ревмоортопедия возникла на стыке ревматологии и ортопедии и к настоящему времени оформилась в самостоятельную научно-практическую дисциплину, в которой определены принципы оказания ортопедохирургической помощи больным с ревматическими заболеваниями (РЗ). У многих из этих пациентов наблюдается непрерывно текущий аутоиммунный воспалительный процесс, и они постоянно получают медикаментозную терапию, что отражается на подходах к их хирургическому лечению и реабилитации.

Хирургам, занимающимся данной проблемой, важно иметь представление об особенностях этиологии и патогенеза, течения и активности РЗ, поражения опорно-двигательного аппарата при разных нозологических формах, их классификации, методах консервативной профилактики и лечения.

Больным с РЗ терапию назначают с момента установления диагноза и продолжают пожизненно. Важна оценка влияния этой терапии на пери- и послеоперационные осложнения, исходы хирургических вмешательств [1–3], изменения в течении РЗ в период нахождения пациента в хирургическом стационаре. Ведение больных осуществляется совместно ревматологами и ортопедами как до, так и в ближайшем периоде после операции [4].

Характерная особенность многих РЗ – снижение минеральной плотности костной ткани, степень выраженности которой следует учитывать при планировании и выполнении операции, например такой высокотехнологичной, как эндопротезирование. Антирезорбтивная терапия – важный компонент лечения в пред- и послеоперационном периодах [5].

Без базисной терапии хирургическое лечение у больных с РЗ малоэффективно. Сохранность достигнутых результатов операции, а также выживаемость имплантатов находятся в прямой зависимости от продолжения адекватной фармакотерапии в отдаленные сроки после вмешательства.

В дооперационном периоде при необходимости проводится коррекция терапии. Для исключения отрицательного влияния иммуносупрессивных препаратов на заживление операционной раны, процессы остеогенеза, а также для предотвращения риска инфицирования имплантатов, обладающих абиогенными свойствами, эти препараты отменяют за 1 нед до операции [6] и вновь назначают через 2–3 нед. Если пациент принимает глюкокортикоиды (ГК), их дозу обычно не меняют, но если имеется высокий риск плохой переносимости хирургической травмы, дозу ГК повышают вдвое.

На основании комплексного ортопедохирургического лечения 1693 пациентов с РЗ (2066 операции) нами разрабо-

тана трехуровневая система восстановительного лечения (СВЛ) при воспалительных РЗ в зависимости от нозологии и стадии процесса.

Необходимым элементом СВЛ являются также лечебная физкультура (ЛФК) с применением специальных комплексов упражнений, лечение положением.

1-й уровень СВЛ – раннее ортопедохирургическое лечение пациентов с ревматоидным артритом (РА) и ювенильным РА (ЮРА). У таких больных применяют ортезирование, локальную терапию ГК в сочетании с физическим методами, а при недостаточной эффективности – раннюю синовэктомию.

После раннего удаления патологически измененной синовиальной оболочки (при давности синовита до 4–6 мес) в суставе происходит регенерация синовиальной ткани, которая по морфофункциональным свойствам близка к нормальной синовиальной оболочке. Целесообразность использования ранней синовэктомии подтверждается обратимостью патологических изменений хряща у оперированных больных, при этом принимается во внимание параллелизм вовлечения хряща и синовиальной оболочки при раннем артрите коленного сустава [7].

Достигнутые результаты купирования синовита могут длительно (до 25–30 лет) сохраняться у отдельных пациентов с ранним РА. У некоторых больных после ранней синовэктомии воспалительный процесс в коленном суставе трансформируется в субклиническую латентную фазу. У них могут отсутствовать клинические симптомы (боль, наличие экссудата в полости оперированного сустава), но в пунктатах регенерированной синовиальной оболочки (полученных при пункционной биопсии) морфологически нередко определяются признаки латентного синовита. У оперированных больных с длительно текущим субклиническим синовитом при рентгенологическом мониторинге обнаруживается медленное прогрессирование. Такую форму артрита можно контролировать с помощью базисной терапии.

В последние 10 лет отмечается повышение интереса к синовэктомии коленного сустава с применением артроскопической методики [8]. Как показали наши исследования, выполненные в 2003–2010 гг., динамика болевого синдрома по ВАШ после артроскопической синовэктомии претерпевала незначительные изменения (соответственно 40 и 30 мм до и после операции). Однако в отдаленные сроки после операции отмечена нормализация толщины синовиальной оболочки, которая уменьшалась с 4,2 до 2,0 мм. Значительно улучшалось состояние оперированного коленного сустава, оцененное по опроснику Insall: 80 баллов до и 179 баллов после вмешательства. Отмечено достоверное улучшение здоровья и качества жизни пациентов по сравнению с предоперационным уровнем по данным опросников HAQ – 1,06 и 0,68, EQ 5D – 0,6 и 0,73 ($p>0,05$).

Таким образом, положительные результаты артроскопической синовэктомии свидетельствуют о целесообразности раннего использования этой высокотехнологичной методики.

Мы считаем, что оптимизация 1-го уровня СВЛ может быть достигнута при условии совместной работы ревмоортопеда и ревматолога с момента установления достоверного диагноза РЗ. Использование методов консервативной ревмоортопедии, адекватной антиревматической терапии, выявление показаний для хирургического лечения и его раннее проведение позволяют минимизировать развитие тяжелого прогрессирующего артрита, формирование стойких суставных деформаций, порочных установок опорно-двигательного аппарата и сохранить функцию суставов, снизить вероятность тяжелых операций в будущем.

2-й уровнь СВЛ – хирургическое лечение поздних стадий РЗ. Сохраняется тот же принцип ревмоортопедии – выполнение операций на фоне комплексной антиревматической и антирезорбтивной терапии в сочетании с физическими методами лечения.

При составлении индивидуальной программы восстановительного хирургического лечения выделяют так называемый ведущий сустав (суставы) – основную причину функциональной недостаточности. При планировании операции учитывают возраст больного, особенности нозологической формы, состояние смежных с пораженным суставом сочленений, возможность вовлечения других суставов. При решении вопроса об операции на суставах верхних конечностей следует принять во внимание их высокие функциональные адаптационные возможности даже при выраженных деформациях.

Определяя показания к хирургическому лечению деформаций *переднего отдела стопы* при РА, необходимо учитывать состояние таранных суставов. При прогрессирующем деструктивном артрите таранных суставов выполняют трехсуставной артродез шопарова сустава, а также двух- или односуставной артродез сочленений среднего отдела стопы как первый или последующий этап хирургического лечения.

Наиболее характерная и частая деформация переднего отдела стопы – вальгусное отклонение I пальца, подвывихи (вывихи) и латерализация II–IV пальцев, варусная установка V пальца (по западной терминологии – «digitis V rheumaticus» – DVR), формирующаяся в результате хронического артрита 1–5-го плюснефаланговых суставов (ПФС) на фоне развивающегося поперечного и продольного плоскостопия. На подошвенной стороне стопы в проекции 2–5-го ПФС возникают и прогрессируют болезненные натоптыши. Выраженная боль при ходьбе, утрата опороспособности переднего отдела стопы, затруднения при подборе обуви – показания к операции. Золотым стандартом хирургического лечения такой деформации является глобальная реконструктивная операция (ГРО) с артродезом 1-го ПФС, резекционной артропластикой 2–5-го ПФС [8, 9] и дополнительной (по показаниям) резекцией суставного конца проксимальных фаланг при молоточковой деформации этих пальцев.

Мы оценивали ближайшие (1–4 года) и отдаленные (10–20 лет) результаты ГРО у 84 женщин и 2 мужчин 18–22 лет (средний возраст – 53,8±9,5 года). У 2 больных была II, у 54 – III и у 5 – IV стадия РА. Инвалидность II группы имели 62% больных, I – 19,5%. Продолжительность РА колебалась от 1 года до 32 лет. МТ принимали 46 больных, азатиоприн – 12, сульфосалазин – 12, преднизолон в дозе 5–15 мг – 15. ГРО проведена на 141 стопе у 86 пациентов, из них у 30 – двусторонняя.

Несостоятельность артродеза 1-го ПФС отмечена у 4 из 86 пациентов, или в 2,84% всех операций. Подобное осложнение наблюдали в 7; 22,9 и 33% случаев и другие авторы [10–13]. По нашему мнению, несостоятельность артродеза не зависела от способа фиксации, которую в равном числе случаев выполняли с помощью спиц Киршнера или компрессионных скобок NewDeal. Причиной несостоятельности артродеза может быть неполноценность остеогенеза в

связи с выраженным остеопорозом стопы, а также аутоиммунным характером воспалительного процесса при РА.

После ГРО отмечено существенное улучшение функционального состояния стопы, которое оценивали по опроснику AOFAS в баллах (норма – 100 баллов) до и через 1–4 года после операции для каждого пальца. Так, функциональное состояние I пальца до операции составляло 30,2±7,9 балла, после нее – 85,2±6,6 балла; II–V пальцев – 38,5±10,1 и 85,8±6,1 балла соответственно ($p<0,05$), что свидетельствует о значительном улучшении функции стопы по сравнению с исходным уровнем. Хорошие результаты ГРО отмечали и зарубежные исследователи [8, 14].

До операции 34 больных (у 32 – РА, у 1 – анкилозирующий спондилоартрит – АС, у 1 – смешанное заболевание соединительной ткани; женщин – 32, мужчин – 2) в возрасте 18–62 лет предъявляли жалобы на сильную боль в переднем отделе стопы при ходьбе, затруднения при подборе обуви, что послужило показанием к хирургическому лечению. Всего выполнено 52 ГРО, в том числе у 9 больных операция была двусторонняя. Отдаленные результаты оценены в среднем через 18 лет (10–20 лет). По данным опросника AOFAS, функциональное состояние 15 стоп составляло в среднем 77,2±8,5 балла, 24 стоп – 51,4±6,2 балла, 13 стоп – 20,3±8,5 балла, что указывает на хороший, удовлетворительный и неудовлетворительный результат соответственно. Положительный результат ГРО сохранялся в 75% случаев, что свидетельствует об удовлетворительной эффективности данного вида лечения.

Показаниями к трехсуставному артродезу *среднего отдела стопы* служат упорный прогрессирующий деструктивный артрит трех сочленений шопарова сустава, снижение опороспособности пораженной стопы, сильная боль при ходьбе. Мы выполнили более 18 таких операций у больных РА с целью коррекции деформации и восстановления опороспособности пораженной стопы. Оценка отдаленных результатов через 1 год – 20 лет показала, что достигнута удовлетворительная коррекция плановальгусных и варусных установок, восстановлена опороспособность, снижена интенсивность боли у 14 пациентов, у остальных 4 результаты расценены как неудовлетворительные, у 3 из них развились некрозы краев кожной раны, что потребовало проведение дерматопластики.

Показания к хирургическому лечению при поражении *заднего отдела стопы* – вовлечение голеностопного и таранно-пяточного суставов. Это особенно тяжелое осложнение ревматоидной стопы, ведущее к развитию остеонекроза таранной кости и значительному нарушению ходьбы. Нами проведено 6 артродезов голеностопного сустава и 7 одномоментных артродезов голеностопного и таранно-пяточного сочленений с использованием интраоссального штифта pantaneil. Хорошие и удовлетворительныее результаты получены у 4 и 5 пациентов соответственно. Артродез суставов заднего отдела стопы – золотой стандарт лечения этой патологии.

При поражении *коленного сустава* у больных РА, ЮРА и АС применяют тенотомию, заднюю капсулотомию, надмыщелковую остеотомию, позднюю открытую и артроскопическую синовэктомию (ПАС), синовэктомию (дебридемент), резекционную артропластику, тотальное эндопротезирование, ревизионную хирургию (реэндопротезирование, артродез).

Тенотомия – рассечение сухожилий нежной, полусухожильной, полуперепончатой мышц. Операцию проводят у больных РА и ЮРА с фиксированными сгибательными контрактурами коленного сустава. Показания – безуспешное консервативное лечение указанной патологии, а также как дополнительная операция при артропластике или задней капсулотомии этого сочленения. Собственный опыт (10 подобных вмешательств) позволяет рекомендовать использование этого вида операции при поражении коленного сустава.

Задняя капсулотомия коленного сустава – показания: неэффективность консервативного лечения сгибательных контрактур коленного сустава при РЗ. Противопоказания – выраженные деструктивно-репаративные явления переднебокового отдела коленного сустава. Мы располагаем клиническим опытом 25 задних капсулотомий. Сроки наблюдения – до 10 лет. Хорошие результаты отмечены у ряда пациентов в виде устранения сгибательной контрактуры, увеличения на 30% амплитуды движений коленного сустава по дуге по сравнению с дооперационным уровнем. Тем не менее у некоторых больных наблюдались рецидивы деформации как результат обострения РА в послеоперационном периоде, а также уменьшения физической активности (ходьбы).

Надмыщелковая остеотомия – показания: сгибательная контрактура коленного сустава, наличие выраженных деструктивных изменений передневерхней поверхности суставного конца бедренной кости, порочные установки (варусная, вальгусная) при сохранении амплитуды движений по дуге ⩽30°; неэффективность задней капсулотомии коленного сустава.

Надмыщелковая остеотомия бедренной кости по Репке проведена 17 больным РА. В половине наблюдений развилась тугоподвижность оперированного коленного сустава, однако была полностью восстановлена опорная функция, устранен болевой синдром. У 8 больных восстановлена опорная и двигательная функция коленных суставов в пределах 50–70° по дуге, устранены порочные установки коленного сустава и уменьшена наружная ротация голени.

Поздняя синовэктомия, или дебридемент, выполнена 135 пациентам с РА в возрасте 16–62 лет. В зависимости от степени поражения коленных суставов. Пациентов разделили на группы – с «ранним дебридементом» и «поздним дебридементом». Хороший результат заключался в отсутствии боли и внутрисуставного экссудата в оперированном суставе с сохранением функциональной способности (ходьба в течение дня, трудовая активность), он наблюдался после «раннего дебридемента» на протяжении 8–12 лет, а после «позднего дебридемента» – в среднем 5 лет. Безусловно, дебридемент постепенно вытесняется современными методами – артроскопической синовэктомией и эндопротезированием, хотя в ряде случаев мы все еще выполняем «ранний дебридемент».

ПАС проведена 30 больным РА (средний возраст – 42,1 года) со стойким артритом коленного сустава. Отдаленные результаты изучены в среднем через 4,3 года (1–8 лет) после ПАС. Отмечена положительная динамика болевого синдрома по ВАШ до и после ПАС – 40 и 20 мм соответственно, общего состояния сустава по Insall – 70 и 162 балла. Наблюдалась тенденция к нормализации толщины синовиальной оболочки по сравнению с исходным уровнем – 4,8 и 3,0 мм. Несколько улучшились показатели здоровья и качества жизни, оцененные по индексам HAQ и EQ-3D: 1,25 и 0,7 и 0,3 и 0,62 соответственно. Однако полученные данные оказались статистически недостоверными.

Тотальное эндопротезирование коленного сустава (ТЭКС) – показания: резкая боль и выраженные деструктивные изменения, наличие порочных установок (варус, вальгус), приводящие к снижению опорной и двигательной функции, ограничение ходьбы, трудовой активности, ухудшение здоровья и качества жизни. Операцию проводят при низкой активности болезни. Противопоказания – высокая активность РА, анемия (содержание Hb >8 г/л), резко выраженный остеопороз коленного сустава, не санированные или скрытые очаги гнойной инфекции, поражение других суставов, которое может резко ограничивать реабилитацию в послеоперационном периоде. Мы имеем опыт использования в основном несвязанных (nonconstrained) имплантатов.

Эффективность ТЭКС у 174 больных РА оценивали в среднем через 4,2 года (1–11,5 года) после операции. Отмечены достоверное снижение боли по ВАШ – в среднем с 63,8 до 23,8 мм ($p<0,05$), увеличение амплитуды движений по дуге с 73 до 118° ($p<0,01$), улучшение состояния больного по Insall – с 28,7 до 65 баллов ($p<0,01$) и оценки состояния сустава – с 10,5 до 86,3 балла ($p<0,01$). Улучшились также показатели качества жизни – индекс HAQ до и после операции составил 1,78 и 1,38 ($p<0,01$).

Эти показатели свидетельствуют о высокой эффективности ТЭКС у больных РА и ЮРА с тяжелым гонартрозом и позволяют считать его операцией выбора при восстановительном лечении пациентов с воспалительными РЗ.

Ревизионные операции выполнены 7 больным, в том числе 2 с нестабильностью имплантата, 2 с травматическим и спонтанным разрывом собственной связки надколенника и 3 с глубокими нагноениями. В связи с этими осложнениями удалено 5 эндопротезов, 3 пациентам проведено реэндопротезирование, 1 – артродез коленного сустава и еще 1 – резекционная артропластика коленного сустава. Восстановление собственной связки надколенника выполнено с помощью проволочной петли с низведением надколенника и фиксацией концов петли к винту, введенному в область бугристости большеберцовой кости. Общая частота глубоких нагноений после ТЭКС – 1,7%.

Тотальное эндопротезирование тазобедренного сустава (ТЭТС) – показания: коксит, а также асептический некроз головки бедренной кости (АНГБК), приводящие к резкой боли и значительным ограничениям ходьбы, самообслуживания, профессиональной и домашней работы, при невысокой активности заболевания. Отдаленные результаты ТЭТС оценивали у 55 больных системной красной волчанкой – СКВ (средний возраст – 30±7,2 года) с развившимся АНГБК. Продолжительность СКВ – от 5 до 12 лет (в среднем — 12,5 года). Двусторонний процесс установлен у 13 пациентов. Активность СКВ практически у всех пациентов была низкая или средняя, только у 3 больных отмечено острое течение заболевания, у остальных – подострое или хроническое. Люпус-нефрит в анамнезе выявлен у 5 пациентов, иммунологические нарушения – у 3, системный остеопороз – у 2. Эти пациенты в прошлом принимали высокие дозы ГК (до 60 мг преднизолона), перед операцией доза препарата не превышала 10 мг.

Всем больным проведено ТЭТС. Периоперационные осложнения возникли у 1 пациентки в виде перелома диафиза бедренной кости во время установки ножки имплантата, что потребовало дополнительной операции (остеосинтез с помощью пластинчатого фиксатора). В первые недели после хирургического лечения у 2 больных наблюдалось обострение СКВ.

Отдаленные результаты оценивали через 1–11 лет после операции. Отмечена положительная динамика болевого синдрома по ВАШ – уменьшение боли с 44 до 22 мм. Восстановилась функция оперированного сустава по критериям Harris (с 34,5±1,3 до 98,8±1,6 балла), что свидетельствует о высокой эффективности данной операции у больных СКВ.

Показательны также результаты оценки качества жизни по опроснику SF-36, особенно это касается физической функции до и после операции (12,7 и 63,2 балла соответственно), роли физической (0 и 63,6 балла) и эмоциональной (12 и 75 баллов) деятельности.

Нами проведено ТЭТС у 56 пациентов с ЮРА. Соотношение лиц женского и мужского пола –10:1, возраст – от 16 до 50 лет (в среднем – 28 лет), рост – от 130 до 168 см (в среднем – 130±10 см), индекс массы тела (ИМТ) – от 13,8 до 29,6 кг (в среднем – 21,8±5 кг), у 6 больных отмечена низкорослость (рост >145 см), у половины пациентов – протрузии тазобедренного сустава. Продолжительность ЮРА – от 5 до 32 лет (в среднем – 22 года). Всего проведено 70 ТЭТС по бесцементной технологии, у 11 больных операция была двусторонняя.

Через 2–9 лет после хирургического лечения обследовано 20 пациентов. Отмечено значительное снижение болевого синдрома. Среднее значение теста Harris увеличилось с 37,7±11,7 до 77,2±10,2 балла, индекс HAQ снизился с 2,06±0,41 до 1,22±0,61.

У 1 пациентки через 9 лет после ТЭТС развилась нестабильность оперированного сустава, произведена замена вертлужного компонента имплантата.

Эти показатели свидетельствуют об удовлетворительной эффективности ТЭТС у пациентов с ЮРА, что согласуется с данными зарубежных авторов.

У больных с *ревматоидной кистью* при поражении 2–5-го ПФС и в значительно меньшей степени I пальца или проксимальных межфаланговых суставов операцией выбора является эндопротезирование. При выработке показаний к эндопротезированию следует учитывать высокую адаптационную способность ревматоидной кисти, даже при тяжелой степени поражения, поэтому в первую очередь оценивают ее функциональный дефицит.

За последние 5 лет выполнено 200 операций эндопротезирования ПФС у 55 пациентов с РА. В качестве имплантатов использовали силиконовые спейсеры [15]. Пери- или послеоперационных осложнений не отмечено. Отдаленные результаты лечения оценены у всех пациентов через 1–6 лет после операции по критериям опросника MNQ: повседневная активность – 3,7 и 1,7 балла (в данном случае уменьшение балла по сравнению с дооперационным уровнем обратно пропорционально положительному значению полученных результатов после операции); сгибание не изменилось – 57°, разгибание – 55 и 15° (увеличилось на 40°, в норме полное разгибание – 0°, переразгибание – 20°), ульнарная девиация – 31 и 10° (уменьшилась на 20°, в норме ульнарная девиация пальцев ПФС отсутствует).

Суммарные показатели опросника MNQ свидетельствовали об удовлетворительном состоянии оперированной кисти, что подтверждается также улучшением повседневной активности, работы и повышением удовлетворенности пациента результатами лечения, однако все эти показатели были недостоверны ($p>0,05$).

Артродез – операция выбора при стойких деформациях межфаланговых суставов всех пальцев, например

при развитии «бутоньерки» у больных с III–IV стадией РА. Артродез ПФС I пальца и проксимальных межфаланговых суставов II–V пальцев выполнен у 70 пациентов. О хорошем результате через 2–10 лет после операции свидетельствовали отсутствие боли, значительное улучшение функции кисти (щипковой, манипуляционной, объемного хвата, силы сжатия).

Потребность в хирургическом лечении поражений *лучезапястного сустава* незначительная даже у больных с тяжелыми его деформациями из-за высокой адаптационной функции при этой патологии. Мы располагаем опытом артродеза лучезапястного сустава у 32 больных РА (средний возраст – 45,8 года). Соотношение мужчин к женщинам – 30:2. Минимальная активность заболевания установлена у 18 пациентов, средняя – у 14. У всех больных диагностирован штыковидный подвывих с коллапсом костей запястья, у 21 – ульнарная девиация кисти. Через 1–16 лет после операции отмечены снижение боли по ВАШ с 65±20 до 14±10 мм, амплитуды движений по дуге с 37,5±2,4 до 0°, увеличение силы сжатия по данным динамометрии с 2,31±0,3 до 8,7±2,6 кг. Операция позволяет устранить подвывихи и ульнарную девиацию кисти.

Локтевой сустав вовлекается в патологический процесс у половины пациентов с РА в течение первых 5 лет заболевания. Операция выбора при упорном артрите этого сочленения – открытая и артроскопическая синовэктомия [16]. Результаты такого лечения в различные сроки после операции сохраняются у 85–91% больных. При показаниях выполняется эндопротезирование этого сочленения, однако следует учитывать и высокую частоту (15–20%) пери- и послеоперационных осложнений, половина которых обусловлена нестабильностью имплантатов [9].

Мы провели хирургическое лечение 55 пациентов с РА: соотношение женщин и мужчин – 8:1, возраст – от 24 до 60 лет (в среднем – 43,9±2,6 года). Серопозитивный РА выявлен у 65% больных, его продолжительность – в среднем 16 лет. Сильная боль отмечена у 50 больных, амплитуда движений в среднем – 56°, у 3 пациентов имелась выраженная переднезадняя и боковая нестабильность локтевого сустава. Проведено 58 операций – ПАС и резекционная артропластика, у 3 пациентов – двусторонние. Пери- и послеоперационных осложнений не было. Объем движений оперированного сустава перед выпиской из стационара составлял в среднем 110°. По критериям ERASS отличные и хорошие результаты отмечены в 90% случаев. Оценка по опроснику Мауо составила 82,6 балла, что соответствует хорошим функциональным результатам и согласуется с данными зарубежных авторов [3, 16].

Тотальное эндопротезирование локтевого сустава с использованием полусвязанных имплантатов проведено 4 пациентам с переднезадней и боковой нестабильностью этого сочленения. У всех больных через 2 года после операции отмечены удовлетворительные результаты.

Опыт хирургического лечения поражений *плечевого сустава* невелик в связи с низкой потребностью больных в этом виде лечения и высокой адаптированностью к самообслуживанию и выполнению ограниченной домашней работы. Большинству пациентов проводили консервативные мероприятия (ЛФК, локальная терапия ГК) с удовлетворительным результатом. У 3 больных выполнена синовэктомия, у 1 – интерпозиционная артропластика, у 4 – тотальное эндопротезирование с удовлетворительным эффектом. Более четкие показания и противопоказания для использования хирургического лечения области плечевого сустава будут сформулированы по мере накопления опыта.

Таким образом, 2-й уровень СВЛ включает эффективные, в том числе высокотехнологичные, операции при сбалансированном использовании методов эндопротезирования или допротезной хирургии. При этом учитывали особенности воспалительных РЗ, стадию болезни и поражения сустава, вид и степень выраженности деформаций, порочных установок и функционального дефицита опорно-двигательного аппарата.

3-й уровень СВЛ – лечение пациентов с костными и фиброзными анкилозами тазобедренного и коленного суставов, не способных самостоятельно передвигаться. На данном этапе лечение еще более персонифицировано, о чем свидетельствуют следующие два наблюдения.

***Больная Б.**, 23 лет, диагноз: РА, активность высокая, стадия III–IV, серопозитивный полиартрит с висцеральными проявлениями, фиброзные анкилозы тазобедренных суставов со сгибательно-приводящими контрактурами, сгибательные контрактуры коленных суставов с подвывихами, иридоциклит, катаракта хрусталика обоих глаз, полная слепота. Больная самостоятельно не может вставать, садиться, ходить, нуждается в постоянной помощи (рис. 1, а), резкая болезненность суставов верхних и нижних конечностей исключает возможность обследования и даже прикосновения к больной. Крайне негативно относится к возможному лечению, просит оставить ее в покое. Разрабо-*

Рис. 1. *3-й уровень СВЛ. Пациентка Б., 23 лет, РА, висцеропатия, быстропрогрессирующее течение. а–д: 5 этапов СВЛ. Объяснение в тексте*

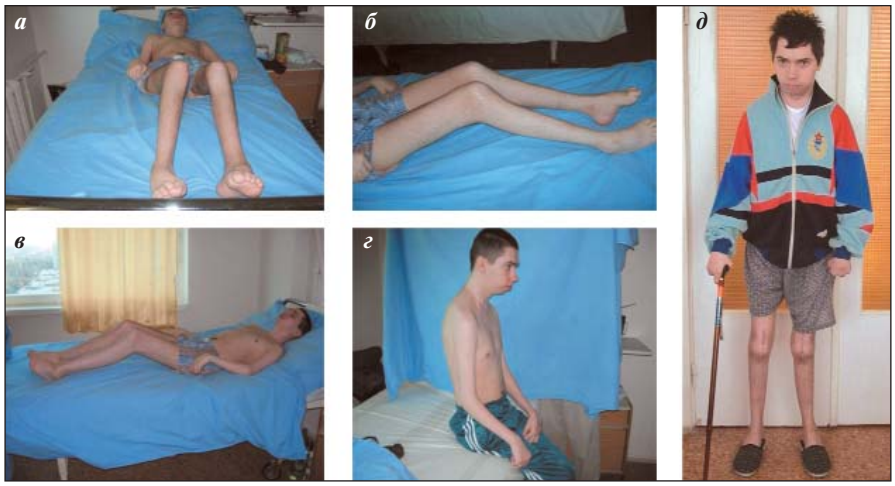

Рис. 2. *Пациент Н., ЮРА до (а–г) и после (д) хирургического лечения. Описание в тексте*

***Больной Н.**, страдает ЮРА с 2-летнего возраста. В течение последних 10 лет перестал ходить из-за поражения стоп, коленных (фиброзные анкилозы), тазобедренных суставов, а также стойких деформаций кистей. На рис. 2, а–д отчетливо видны микрогения, резко выраженная амиотрофия мышц конечностей, варусная установка стоп, сгибательно-приводящая контрактура тазобедренных суставов, сгибательная контрактура коленных суставов. Может сидеть только на краю кровати из-за фиброзных анкилозов тазобедренных суставов, использованию костылей препятствует деформация кисти.*

После эндопротезирования, устранения сгибательно-приводящих контрактур коленных суставов, трехсуставного артродеза обеих стоп, артродеза правого кистевого сустава, выполненных последовательно в течение 2 лет, больной получил возможность самостоятельно ходить, пользоваться общественным транспортом.

тана индивидуальная программа СВЛ: 1-й этап – лечение в ревматологическом отделении, где с помощью медикаментозной терапии удалось снизить активность РА; 2-й этап – психологическая поддержка с целью достижения сотрудничества пациентки и врача в ходе предстоящего восстановительного лечения. Контакт с пациенткой был крайне затруднен из-за полной слепоты; 3-й этап – редрессация тазобедренных суставов, проведенная под перидуральной анестезией. Устранены сгибательно-приводящие контрактуры и восстановлены ограниченные движения тазобедренных суставов; 4-й этап – резекционная артропластика левого коленного сустава. Устранена сгибательная контрактура (см. рис. 1, б), что позволило пациентке принять вертикальное положение; 5-й этап – стояние на оперированной конечности с помощью костылей и посторонней помощью (см. рис. 1, в); 6-й этап – тотальное эндопротезирование с устранением сгибательной контрактуры и подвывиха правого коленного сустава (см. рис. 1, г); 7-й этап – возможность ограниченной ходьбы с помощью костылей и задних гипсовых лангет (см. рис. 1, д). Позже больная оперирована в офтальмологической клинике, она может различать свет и контуры лица собеседника.

С помощью СВЛ у 10 аналогичных пациентов удалось добиться частичной реабилитации и ограниченной ходьбы вне квартиры.

Заключение

Результаты наших исследований позволили разработать трехуровневую СВЛ для больных, страдающих РЗ, с использованием дифференцированных, в том числе высокотехнологичных, операций в зависимости от нозологии и стадии РЗ, локализации суставной патологии верхних и нижних конечностей. Основой СВЛ является непрерывная базисная терапия РЗ. Оптимизации СВЛ способствует выбор консервативных и хирургических методов лечения с доказанной эффективностью, которая подтверждена также многолетним опытом авторов. Применение СВЛ позволило добиться положительных результатов, сохранявшихся до 20 лет, у 60–92% больных с РЗ, имеющих поражения суставов.

ЛИТЕРАТУРА

1. Bridges S.L., Lopes-Mendes A.J., Han K.H. et al. Should methotrexate be discontinued before elective orthopaedic surgery in patients with rheumatoid arthritis. J Rheum 1991;18:984–8.
2. Carpenter M.T., West S.G., Vogelgesant S.A. Postoperative joint infection in rheumatoid arthritis patients on methotrexate therapy. Orthopedics 1996;19:207–10.
3. Grenan D.M., Grray J., London J. et al. Methotrexate and early postoperative complications in patients with rheumatoid arthritis undergoing elective orthopedic surgery. Ann Rheum Dis 2001;60:214–7.
4. Busty A.J., Bharm D., Hooper J.B. et al. Effects of perioperative antyinflammatory and immunomodulating therapy on surgical wound healing. Pharmacotherapy 2005;25(11):1566.
5. Макаров М.А., Макаров С.А., Павлов В.П. и др. Стрессовое ремоделирование костной ткани после эндопротезирования крупных суставов и его консервативная коррекция. Совр ревматол 2009;1:62–7.
6. Grondal J., Henderson M., Stark A. Arthrodeses compared to Mayo resection of the first metatarsophalangeal joint in total rheumatoid forefoot reconstruction. Foot Ankle Int 2005;26(2):135–9.
7. Русакова М.С., Грицман Н.Н., Павлов В.П. Об изменении суставного хряща при ревматоидном артрите и резорбирующей роли паннуса. Арх патол 1970;7.
8. Amin A., Cullen N., Singh D. Rheumatoid forefoot reconstruction. Acta Orthop Belg 2010;76(3):289–97.
9. Patil N., Cheung E.V., Mow C.S. High revision rate after total elbow arthroplasty with a linked semiconstrained device. Orthopedics 2009;32(5):321.
10. Ellington J.K., Jones C.P., Cohen B.E. et al. Review of 107 hallux MTP joint arthrodesis using dome-shaped reamers and a stainless–steel dorsal plate. Foot Ankle Int 2010;31(5):385–90.
11. Hughes J., Grace D., Clark P. et al. Arthrodeses of the first metatarsophalangeal joint for idiopathic hallux valgus: intermediate results. Foot Ankle Int 2005;26(10):783–92.
12. Kadambande S., Debnath U., Khurana A. et al. Rheumatoid forefoot reconstruction: 1st metatarsophalangeal fusion and excision arthroplasty of lesser metatarsal heads. Acta Orthop Belg 2007;73(1):88–95.
13. Hughes J., Grace D., Clark P. et al. Metatarsal head excision for rheumatoid arthritis. 4-year follow-up of 68 feet with and without hallux fusion. Acta Orthop Scand 1991;62(1):63–6.
14. Coughlin M.J. Rheumatoid forefoot reconstruction. A long-term follow-up study. J Bone Joint Surg Am 2000;822(3):322–41.
15. Schindele S., Herren D., Flury M.et al. Early results of NeuFlex silastic implant in MCP arthroplasty. Handchir Microchir Plast Chir 2005;37(1):13–7.
16. Fuerst M., Fink B., Ruter W. Survival analysis and long-term results of elbow synovectomy in rheumatoid arthritis. J Rheum 2006;33(5):892–6.