ЛИТЕРАТУРА

1. World Health Organization. The burden of musculoskeletal conditions at the start of the new millennium. Available at: http://whqlibdoc.who.int/trs/WHO_TRS_919.pdf.
2. Насонов Е.Л., Насонова В.А. Ревматология. Национальное руководство. М.: ГЭОТАР-Медиа, 2010;720 с.
3. Gaujoux-Viala C., Smolen J., Landewe R. et al. Ann Rheum Dis 2010;69:1004–9.
4. Насонова В.А., Насонов Е.Л., Алекперов Р.Т. и др. Рациональная фармакотерапия ревматических заболеваний: руководство для практикующих врачей. М.: Литтерра, 2003;507 с.
5. Emery P., Breedveld F.C., Dougados M. et al. Early referral recommendation for newly diagnosed rheumatoid arthritis: evidence based development of a clinical guide. Ann Rheum Dis 2002;61(4):290–7.
6. Stuhlmeier K. Effects of leflunomide on hyaluronan synthases (HAS): NF-kappa B-independent suppression of IL-1-induced HAS1 transcription by leflunomide. J Immunol 2005;174(11):7376–82.
7. Rückemann K., Fairbanks L., Carrey E.A. et al. Leflunomide Inhibits Pyrimidine de Novo Synthesis in Mitogen-stimulated T-lymphocytes from Healthy Humans. J Biol Chem 1998;273(34):21682–91.
8. Silva H., Cao W., Shorthouse R. et al. In vitro and in vivo effects of leflunomide, Brequinar, and cyclosporine on pyrimidine biosynthesis. Transplant Proc 1997;29(1–2):1292–3.
9. Scott D.L., Schattenkirchner M., Smolen J.S. et al. Efficacy of leflunomide vs placebo vs sulfasalazine in rheumatoid arthritis: effect of disease duration. Arthr Rheum 1998;41:155.
10. Grisar J., Aringer M., Köller M. et al. Leflunomide inhibits transendothelial migration of peripheral blood mononuclear cells Ann Rheum Dis 2004;63:1632–7.
11. Li E., Tam L., Tomlinson B. Leflunomide in the treatment of rheumatoid arthritis. Clin Ther 2004;26(4):447–59.
12. Dougados M., Emery P., Lemmel E. et al. When a DMARD fails, should patients switch to sulfasalazine or add sulfasalazine to continuing leflunomide? Ann Rheum Dis 2005;64:44–51.
13. Cohen S., Cannon G.W., Schiff M. et al. Two-year, blinded, randomized, controlled trial of treatment of active rheumatoid arthritis with leflunomide compared with methotrexate. Arthr Rheum 2001;44(9):1984–92.

Внутривенный илопрост в комплексной терапии сосудистых нарушений у пациентов с системными заболеваниями соединительной ткани

А.В. Волков, Н.Н. Юдкина
ФГБУ «НИИР» РАМН, Москва

Системные заболевания соединительной ткани, в частности системная склеродермия, представляют собой группу болезней, при которых одним из патогенетических звеньев являются сосудистые нарушения, лежащие в основе разнообразных клинических проявлений. Синдром Рейно и образование язв – наиболее частые симптомы этих заболеваний, влияющие на качество жизни пациентов и требующие постоянной лекарственной терапии. В статье обсуждается собственный клинический опыт использования внутривенного илопроста в комплексной терапии сосудистых проявлений системной склеродермии и системной красной волчанки.

Ключевые слова: *системная склеродермия, системная красная волчанка, синдром Рейно, внутривенный илопрост.*
Контакты*: Александр Витальевич Волков* ***sandyvlk@yahoo.com***

Intravenous iloprost in the combination therapy of vascular disorders in patients with systemic connective tissue diseases

A.V. Volkov, N.N. Yudkina
Research Institute of Rheumatology, Russian Academy of Medical Sciences, Moscow

Systemic connective tissue diseases, systemic scleroderma in particular, constitute a group of diseases in which vascular disorders underlying diverse clinical manifestations are one of the pathogenetic components. Raynaud's syndrome and ulceration are the most common symptoms of these diseases, which influence quality of life in patients and require constant drug therapy. The paper discusses the authors' clinical experience with intravenous iloprost used in the combination therapy of the vascular manifestations of systemic scleroderma and systemic lupus erythematosus.

Key words: *systemic scleroderma, systemic lupus erythematosus, Raynaud's syndrome, intravenous iloprost.*
Contact*: Aleksandr Vitalyevich Volkov* ***sandyvlk@yahoo.com***

Системные заболевания соединительной ткани – системная склеродермия (ССД) и системная красная волчанка (СКВ) – характеризуются в первую очередь прогрессирующим поражением кожи, опорно-двигательного аппарата, внутренних органов и генерализованным поражением сосудов, которое занимает ключевые позиции в патогенезе и клинике ССД и СКВ и имеет прогностическое значение [1].

Эндотелиальная дисфункция рассматривается как центральное звено патогенеза поражения сосудистой системы при ССД и СКВ. Микроциркуляторное русло является мишенью иммуновоспалительного повреждения, приводящего к дизрегуляции сосудистого тонуса, дезорганизации сосудистой архитектоники и нарушению кровотока в пораженных органах. На клеточном уровне эндотелиальная дисфункция характеризуется изменением фенотипа эндотелиальных клеток в сторону провоспалительной и проконстрикторной составляющей их метаболизма. Синдром Рейно, облигатный клинический признак ССД и часто встречающийся симптом СКВ, является результатом этого патогенетического механизма. Эндотелиальная гипотеза подразумевает снижение продукции вазодилатирующих медиаторов (простациклин, оксид азота – NO) и увеличение синтеза вазоконстрикторных агентов (эндотелин) в патогенезе синдрома Рейно. Многими исследователями выявлено повышение уровня эндотелина у больных ССД, однако снижение концентрации нитратов (являющихся метаболитами NO) обнаруживается нечасто. Наряду с дефицитом у отдельных пациентов выявлялись его избыточные концентрации, что сопоставимо с физиологическими эффектами NO, как позитивными (вазодилатирующими), так и негативными (тканеповреждающими) [2–4].

Основным клиническим эквивалентом нарушения микроциркуляции при ССД и СКВ является синдром Рейно, характеризующийся вазоспастическими кризами, сопровождающимися изменением окраски кожного покрова (побеление, покраснение, цианоз) и онемением или болью пальцев кистей, реже – стоп, которые возникают спонтанно или при воздействии холода и волнении.

Примерно у половины (48%) пациентов с ССД за все время болезни хотя бы раз появляются нарушения трофики, а у 17% они присутствуют постоянно: от небольших изъязвлений кончиков пальцев до обширных язв голеней, некроза и гангрены пальцев [5]. Ишемизация тканей также лежит в основе развития остеолиза, преимущественно ногтевых фаланг.

Очевидна принципиальная важность сосудистой терапии, которая занимает одно из основных мест в комплексном лечении заболевания. В настоящее время для лечения сосудистых нарушений при ССД используется широкий спектр вазоактивных препаратов. К ним относятся вазодилататоры, дезагреганты, ангиопротекторы, включающие общепринятые в кардиологии группы Са-блокаторов, ингибиторов ангиотензинпревращающего фермента (АПФ) и ангиотезин II. Однако несмотря на достаточное разнообразие лекарственных средств, склеродермическая ангиопатия и ее тяжелые осложнения, такие как ишемические некрозы, а иногда и гангрена, далеко не всегда поддаются лечению. Даже терапия синдрома Рейно, особенно генерализованного, если принять во внимание его сложный патогенез и прогрессирующий характер, остается трудной задачей.

С учетом детального анализа данных многолетних рандомизированных контролируемых исследований (РКИ) экспертами EULAR (Европейская антиревматическая лига) и EUSTAR (Испытания и исследования в области склеродермии под эгидой EULAR) при участии ФГБУ «НИИР» РАМН были предложены рекомендации по лечению ССД, включая терапию дигитальной васкулопатии при склеродермии (синдром Рейно, дигитальные язвы). Было показано, что наиболее весомые клинические доказательства эффективности (уровни А и В) при синдроме Рейно и нарушениях микроциркуляции, приводящих к развитию язв, получены только для антагонистов Са, внутривенного илопроста и антагониста эндотелиновых рецепторов (бозентан). Рандомизированные контролируемые исследования как краткосрочной, так и долгосрочной эффективности других лекарственных препаратов либо не проводились, либо их результаты не принесли пользу данной группе пациентов.

Метаанализ эффективности антагонистов Са дигидропиридинового типа и простаноидов показал, что применение нифедипина перорально и илопроста инфузионно уменьшает частоту и выраженность атак при синдроме Рейно [6, 7].

Антагонисты Са, главным образом нифедипин, являются препаратами первой линии для терапии сосудистых нарушений при ССД, а простаноиды, предпочтительнее илопрост, – для лечения тяжелого генерализованного синдрома Рейно с ишемическими нарушениями. Нифедипин назначают в зависимости от его переносимости и выраженности синдрома Рейно в дозе 30–60 мг/сут на длительный срок. Доказано, что длительное использование дигидропиридиновых Са-блокаторов существенно снижает риск возникновения ишемических нарушений дистальных отделов конечностей [8, 9].

При недостаточном эффекте эксперты рекомендуют к назначенной терапии присоединять инфузионные простаноиды. Илопрост, вводимый внутривенно (0,5–2 нг/кг в минуту в течение 3–5 дней каждые 6–8 нед), показал значительную эффективность и преимущество по сравнению с пероральным приемом антагонистов Са. При сочетанном использовании нифедипина и илопроста нежелательные сосудистые явления могут усиливаться, что требует пристального наблюдения за пациентами и контроля терапии.

Илопрост является синтетическим аналогом простациклина, вызывает подавление агрегации и активации тромбоцитов, дилатацию артериол и венул, повышает плотность капилляров и снижает повышенную сосудистую проницаемость, обусловленную медиаторами, такими как серотонин и гистамин, в системе микроциркуляции. Он активирует эндогенный фибринолиз, дает противовоспалительный эффект, подавляет адгезию и миграцию лейкоцитов после повреждения эндотелия, а также накопление лейкоцитов в ишемизированных тканях.

В РКИ [10, 11] показано, что инфузионные простаноиды, главным образом илопрост, эффективны для заживления дигитальных язв у пациентов с ССД. Следовательно, илопрост и другие доступные простаноиды должны назначаться пациентам с активными дигитальными язвами.

При недостаточном эффекте антагонистов Са и особенно простаноидной терапии при наличии множественных дигитальных язв для профилактики их развития эксперты EULAR рекомендуют назначение бозентана. Этот препарат относится к группе антагонистов эндотелиновых рецепторов, в основе его эффективности лежат воздействие на дисфункцию эндотелия, уменьшение вазоконстрикции, а также влияние на процесс ремоделирования сосудов. Влияние бозентана на активные язвы при ССД не получило подтверждение в рандомизированных контролируемых исследованиях [12, 13].

НИИР РАМН имеет собственный опыт лечения внутривенным илопростом 3 пациентов с тяжелыми вариан-

тами сосудистых нарушений. Все пациенты получали адекватную комплексную терапию, направленную на различные проявления и звенья патогенеза ССД и СКВ (глюкокортикоиды, цитостатики, антифиброзные и нестероидные противовоспалительные препараты, антагонисты Са, дезагреганты, ингибиторы АПФ). Несмотря на это, у них развились тяжелые проявления сосудистого синдрома в виде дигитальных некрозов или длительно незаживающих язв голеней.

Клиническое наблюдение 1.

***Больная К.**, 21 года, страдает ССД с 13-летнего возраста, когда без видимой причины развились синдром Рейно, отек кистей и артралгии, через 2 года после начала заболевания сформировалось стойкое уплотнение кожи пальцев кистей и появились трещины на кончиках пальцев. Была направлена в НИИР РАМН, где при обследовании, помимо перечисленного, были выявлены контрактуры пальцев кистей, гипотония пищевода, анемия, повышение СОЭ, иммунологические нарушения (антицентромерные антитела и антитела к топоизомеразе). Проводилась терапия метипредом 12 мг/сут, нифедипинами пролонгированного действия, дозу которых увеличить до уровня >30 мг/сут не удалось из-за выраженной гипотензии. На фоне проводимой терапии была отмечена положительная динамика со стороны кожи, лабораторных изменений, в связи с чем доза метипреда снижена до 8 мг/сут. При относительном благополучии больная стала обращать внимание на усиление выраженности и повышение частоты атак синдрома Рейно, появление дигитальных язвочек. Доза нифедипина была постепенно увеличена до 60 мг/сут на фоне АД 90/70 мм рт. ст. В дальнейшем состояние оставалось стабильным, однако после попытки снижения дозы метипреда возникли боль и припухлость суставов, увеличилась СОЭ. С этого времени (на 7-м году болезни) к терапии добавлен метотрексат (МТ) 5 мг/сут, который в дальнейшем больная принимала с хорошим эффектом. Через 8 лет после начала заболевания вновь заметила усиление признаков синдрома Рейно: стали появляться болезненные длительно незаживающие язвочки на кончиках пальцев кистей и стоп, сильно беспокоящие пациентку. Продолжала прием пролонгированных форм нифедипина 60 мг/сут, проводились внутривенные инфузии пентоксифиллина. Через некоторое время стала обращать внимание на появление изъязвлений над пястно-фаланговыми суставами и в области локтевых отростков, что послужило поводом для госпитализации в НИИР РАМН.*

При обследовании признаки прогрессирования заболевания со стороны внутренних органов не выявлены. В связи с выраженным синдромом Рейно и развитием множественных дигитальных язв к терапии метипредом, МТ и нифедипином в дозе 60 мг/сут присоединены антиагреганты, антибиотики, начата терапия алпростадилом 40 мкг/сут (10 инфузий). Существенное улучшение на фоне данной терапии отсутствовало, в связи с чем решено отменить алпростадил и назначить внутривенный илопрост в дозе 20 мкг/сут в виде 6-часовой инфузии. Скорость введения препарата титровалась в зависимости от переносимости в пределах от 0,5 до 2 нг/кг/мин. В связи с гипотензией средняя скорость введения составляла около 1 нг/кг/мин. Всего проведено 16 инфузий препарата. Помимо гипотензии (за период лечения АД не превышало 90/70 мм рт. ст.), наблюдались тошнота, рвота, диарея, возникшие после 6-й инфузии и продолжавшиеся на фоне введения препарата до окончания лечения. На фоне терапии отмечена четкая положительная динамика в виде уменьшения выраженности синдрома Рейно, болевого синдрома, а также заживления язв в области локтевого отростка и над пястно-фаланговыми суставами. В связи с развитием нежелательных явлений было рекомендовано провести повторный укороченный курс внутривенного введения илопроста (5 инфузий) через 3–6 мес. После выписки продолжались положительная динамика сосудистого синдрома и заживление язв, в связи с чем для повторного введения препарата больная обратилась в НИИР РАМН лишь через 10 мес. При повторном обращении проведен курс инфузий внутривенного илопроста в дозе 20 мкг/сут в виде 6-часовой инфузии (20 инфузий), средняя скорость введения составила 1,9 нг/кг/мин. Нежелательные явления в виде тошноты, небольшого послабления стула были менее выражены, чем при первом курсе лечения. Пациентка была выписана с положительной динамикой синдрома Рейно и заживлением дигитальных язв, состояние остается стабильным в течение 1,5 лет, к ревматологу не обращается.

Данный случай иллюстрирует классический вариант развития дигитальных изъязвлений у пациентки с ССД с факторами риска их возникновения: наличием контрактур и антител к топоизомеразе 1. В связи с распространенностью, выраженным болевым синдромом, резким ограничением повседневной жизнедеятельности (пациентка не могла причесываться из-за боли в кистях и локтевых суставах) была предпринята попытка назначения пролонгированных курсов препарата. При этом отмечено несколько нежелательных явлений – тошнота, рвота, диарея, которые появлялись при каждой инфузии препарата, начиная с 7-й. Лечение продолжалось по настойчивой просьбе пациентки, которая стала замечать улучшение состояния после 5-й инфузии. Два курса введения внутривенного илопроста по 16 и 20 вливаний позволили достигнуть ремиссии синдрома Рейно и дигитальных язв в течение 1,5 лет.

Клиническое наблюдение 2.

***Больная И.**, 40 лет, страдает СКВ в течение 20 лет. Заболевание началось с артралгий, лихорадки, фотосенсибилизации, анемии, повышения СОЭ. Выявлялись антинуклеарные факторы (АНФ) и антитела к двуспиральной ДНК, диагностирована хроническая СКВ. Заболевание характеризуется хроническим течением с периодическими обострениями в виде лихорадки, артралгий, полисерозитов, гематологических нарушений. Поражение почек не выявлено. Лечилась глюкокортикоидами (ГК, пульс-терапия, а также метипред от 8 до 32 мг/сут внутрь), аминохинолиновыми препаратами, периодически предпринимались попытки назначения иммунодепрессантов, в частности циклофосфана внутривенно и внутримышечно, который был отменен из-за появления тошноты (суммарная доза – около 6 г), назначали также селсепт и азатиоприн. К 10-му году после начала болезни развился двухфазный синдром Рейно, усиливающийся в холодное время. За год до последней госпитализации больная обратила внимание на образование язвочек на боковых поверхностях голеней, в дальнейшем трансформировавшихся в длительно незаживающие язвы. Попытки увеличения дозы метипреда, назначения венотоников, блокаторов Са-каналов, антикоагулянтов, применение местных заживляющих средств не привели к положительной динамике. Заподозрено наличие антифосфолипидного синдрома, рекомендована госпитализация в НИИР РАМН.*

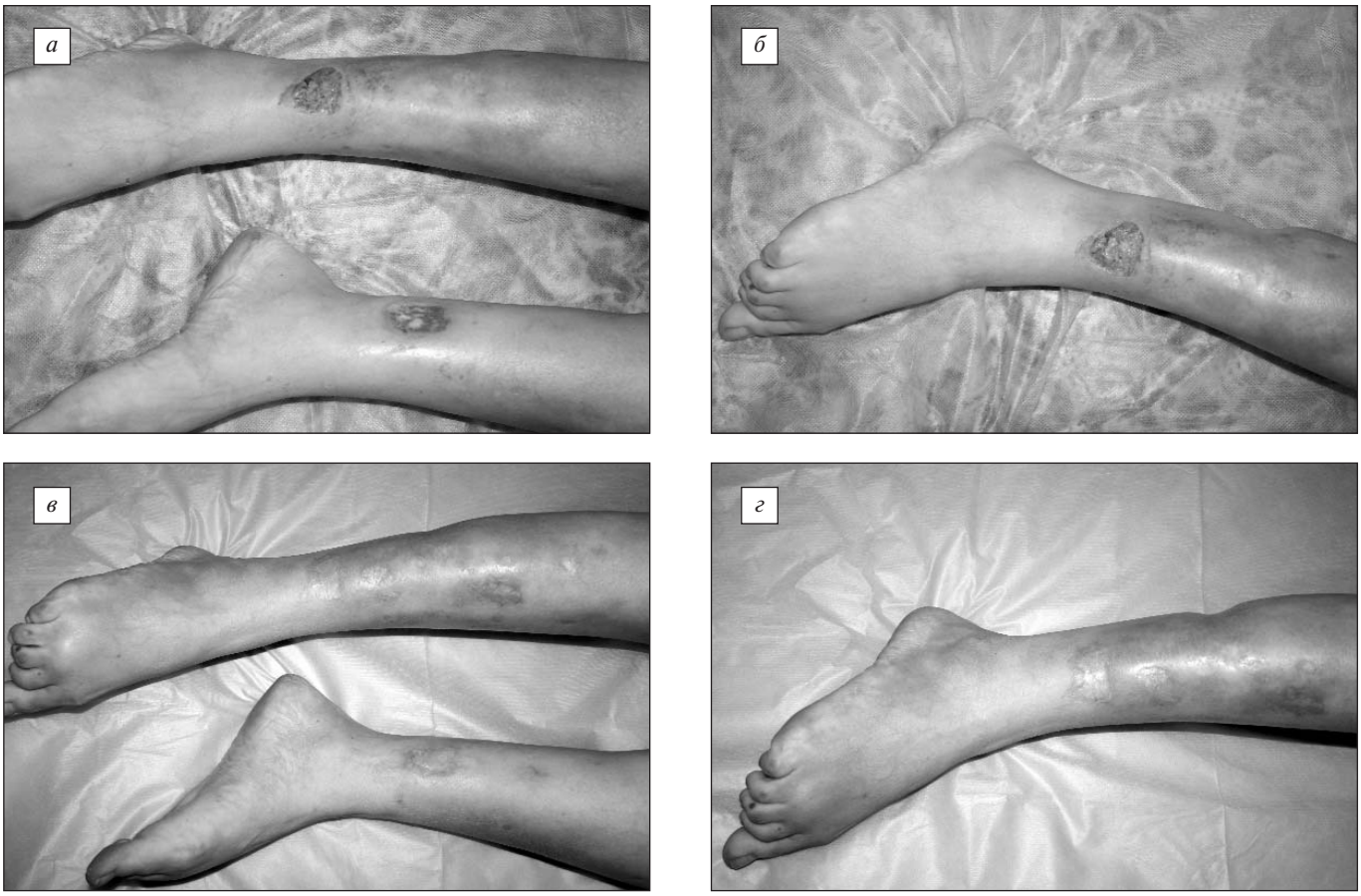

Больная И., 40 лет, страдает ССД. а, б – язвы голеней до лечения; в, г – после лечения

При поступлении в стационар выявлялись (см. рисунок, а, б): по задней поверхности средней трети правой голени язва неправильной формы 4×2 см глубиной около 1 см, дно ее гиперемировано и покрыто фибрином; на переднелатеральной поверхности нижней трети правой голени, на 6 см выше латеральной лодыжки, язва 3,5×2 см глубиной приблизительно 3 мм, треугольной формы, дно покрыто серозно-геморрагической корочкой; на медиальной стороне нижней трети левой голени, на 5 см выше медиальной лодыжки, язва 2,5×4 см глубиной около 2 мм, дно гиперемировано, с нитями фибрина; также множественные рубцы после язв средней трети правой голени диаметром 0,5, 1 и 1,5 см; на передней поверхности средней трети левой голени келоидный рубец размером 5×2,5 см. Были исключены антифосфолипидный синдром (отсутствовали антитела к кардиолипинам) и патология венозного русла (по данным дуплексного сканирования вен нижних конечностей). Доза метипреда (8 мг/сут) оставлена без изменения, добавлен циклофосфан (учитывая нежелательные явления в анамнезе) 400 мг внутривенно 1 раз в 2 нед, проведены инфузии внутривенного илопроста 20 мкг в виде 6-часовой инфузии (5 вливаний) со скоростью 2 нг/кг/мин, местная обработка язв антисептиками. Нежелательные явления на фоне внутривенного введения илопроста отсутствовали. Наблюдалась отчетливая положительная динамика в виде эпителизации поверхностей язв с тенденцией к их уменьшению. После выписки были рекомендованы повторный курс (5 инфузий каждые 3 мес), продолжение внутривенного введения циклофосфана 400 мг 1 раз в 3–4 нед (в зависимости от переносимости). Через 4 мес после начала терапии язвенные дефекты кожи голеней полностью зажили (см. рисунок, в, г).

Патогенез сосудистых нарушений при СКВ различен. В первую очередь у больных СКВ с язвами голеней необходимо исключать антифосфолипидный синдром и как его следствие – тромбозы вен голеней и посттромбофлебитическую болезнь. Для этого у всех больных необходимо провести дуплексное сканирование вен нижних конечностей. У нашей пациентки этот синдром был исключен, и сосудистые проявления имели смешанный генез: васкулитный и вазоспастический, учитывая имеющийся синдром Рейно. Комплексная терапия позволила добиться очевидного клинического эффекта.

Клиническое наблюдение 3.

***Больной В.**, 66 лет, длительно наблюдающийся в НИИР РАМН по поводу ССД, обратился с жалобами на боли в икроножных мышцах при ходьбе на расстояние более 50 м, образование язв на кончиках пальцев стоп, выраженный синдром Рейно. Заболел около 23 лет назад. Сначала ССД носила быстропрогрессирующий характер, который на фоне длительного приема ГК трансформировался в хронический. С 55 лет – приступы стенокардии, в возрасте 59 лет – коронароангиопластика. Около 4 лет больного беспокоит выраженный синдром Рейно с образованием дигитальных язв. С 65 лет – клинические признаки облитерирующего атеросклероза артерий нижних конечностей, подтвержденные дуплексным сканированием артерий. Постоянно принимает антагонисты Са (нифедипины пролонгированного действия 90–120 мг/сут), антиагреганты (тромбо*

АСС, плавикс, пентоксифиллин), статины. При поступлении: синдром Рейно (трехфазный), диффузная гиперпигментация кожных покровов, склеродактилия, индурация кожи пальцев кистей и лица, телеангиэктазии, дигитальные рубчики пальцев кистей, на переднемедиальной поверхности I пальца правой стопы – язва 0,5×0,5 см с серозно-геморрагическим отделяемым; на подошвенной стороне I пальца правой стопы – сухая язва 0,5×0,5 см, на II пальце правой кисти – участок некроза. Правая стопа и нижняя треть правой голени бледные, холодные на ощупь; левая стопа: умеренное снижение кожной температуры. Пастозность медиальной и латеральной лодыжек, голеней: слева до средней трети, справа до нижней трети (S>D). Пульс на артериях нижних конечностей: на бедренной артерии определяется (S>D), pulsus durus; на подколенной артерии определяется (D=S), на задней большеберцовой артерии – только слева, на тыльной артерии стопы определяется слабая пульсация слева. В связи с наличием облитерирующего атеросклероза артерий нижних конечностей, перемежающейся хромоты, боли в правой голени и стопе в покое (необходимость постоянного приема наркотических анальгетиков), незаживающих трофических язв на I пальце правой стопы, а также неэффективностью сосудистой терапии нифекардом 120 мг/сут, тренталом 1200 мг/сут, алпростадилом 60 мкг внутривенно (10 введений), актовегином 200 мг внутривенно (10 введений), тренталом 5 мл и реополиглюкином 200 мл внутривенно (5 введений) больному назначен внутривенный илопрост 20 мкг в виде 6-часовой инфузии со скоростью 2 нг/кг/мин. Наблюдалась хорошая переносимость терапии. Нежелательных явлений, в том числе со стороны сердечно-сосудистой системы, не было. Рекомендована повторная госпитализация через 3 мес для проведения 2-го курса, который с успехом был завершен. Отмечалась отчетливая положительная динамика: полное заживление язвы I пальца правой стопы, уменьшение выраженности синдрома Рейно, а также увеличение дистанции ходьбы до 450 м. Рекомендовано повторное внутривенное введение илопроста 2–3 раза в год.

Особенностью данного клинического наблюдения является сочетание у пациента двух заболеваний, для лечения которых показан внутривенный илопрост: тяжелого синдрома Рейно при ССД и облитерирующего атеросклероза артерий нижних конечностей. Помимо клинического эффекта, необходимо отметить отсутствие нежелательных явлений, возникающих при введении препарата, а также его влияния на сердечно-сосудистую систему, в частности на атеросклеротическое поражение коронарных артерий [14]. Препарат с успехом использовался у пациента и в дальнейшем.

Таким образом, в настоящее время в арсенале ревматолога имеется эффективное средство с достаточной доказательной базой в РКИ для применения при синдроме Рейно и активных дигатальных язвах у пациентов с ССД. Инфузии внутривенного илопроста можно также с успехом проводить при наличии сочетанной патологии в комплексной терапии с иммунодепрессантами и сердечно-сосудистыми средствами. Назначение препарата короткими курсами (по 5 инфузий 20 мкг) 3–4 раза в год эффективно и позволяет минимализировать побочные эффекты.

ЛИТЕРАТУРА

1. Гусева Н.Г. Системная склеродермия. В кн.: Национальное руководство. Под ред. Е.Л. Насонова, В.А. Насоновой. М., 2008;17:447–66.
2. Kahaleh B., Matucci-Cerinic M. Raynaud's phenomenon and scleroderma. Dysregulated neuroendothelial control of vascular tone. Arthr Rheum 1995;38(1):1–4.
3. Matucci Cerinic M., Kahaleh M.B. Beauty and the beast. The nitric oxide paradox in systemic sclerosis. Rheumatology (Oxford) 2002;41(8):843–7.
4. Волков А.В., Мач Э.С., Гусева Н.Г. Эндотелиальная дисфункция при системной склеродермии: клинико-патогенетические корреляции. Тер арх 2008;80(10):68–72.
5. Nihtyanova S., Brough G., Black C. et al. Clinical burden of digital vasculopathy in limited and diffuse cutaneous systemic sclerosis. Ann Rheum Dis 2008;67:120–3.
6. Kahan A., Weber S., Amor B. et al. Calcium entry blocking agents in digital vasospasm (Raynaud's phenomenon). Eur Heart J 1983;4(Suppl C):123–9.
7. Rademaker R.J., Rommer J.A., Wigley F. et al. Controlled double-blind trial of nifedipine in the treatment of Raynaud's phenomenon. N Engl J Med 1983;308:880–3.
8. Thomas M.R.H., Rademaker M., Grimes S.M. et al. Nifedipine in the treatment of Raynaud's phenomenon in patients with systemic sclerosis. Br J Dermatol 1987;117:237–41.
9. Thompsom A.E., Shea B., Welch V. et al. Calcium-channel blockers for Raynaud's phenomenon in systemic sclerosis. Arthr Rheum 2001;44:1841–7.
10. Wigley F.M, Wise R.A, SeiBold J.R. et al. Intravenous iloprost infusion in patients with Raynaud's phenomenon secondary to systemic sclerosis. A multicenter, placebo-controlled, double-blind study. Ann Int Med 1994;120:199–206.
11. Scorza R., Caronni M., Mascagni B. et al. Effect of longterm cyclic iloprost therapy in systemic sclerosis with Raynaud's phenomenon. A randomized controlled study. Clin Exp Rheum 2001;19:503–8.
12. Korn J.H., Mayes M., Matucci Cerinic M. et al. For the RAPIDS-1 Study Group. Digital ulcers in systemic sclerosis. Prevention by treatment with Bosentan, an oral endothelin receptor antagonist. Arthr Rheum 2004;50:3985–93.
13. Seibold J.R., Matucci Cerinic M., Denton C. et al. Bosentan reduced the number of new digital ulcers in patients with systemic sclerosis. Ann Rheum Dis 2006;65(Suppl II):90.
14. Colaci M., Sebastiani M., Giuggioli D. et al. Cardiovascular risk and prostanoids in systemic sclerosis. Clin Exp Rheum. 2008;26(2):333–6.