

Ультрафонофорез с гелем, содержащим гиалуроновую кислоту, при остеоартрите коленных суставов с периаартритом

Аношенкова О.Н.^{1,2}, Калягин А.Н.^{3,4}, Максимова Ю.В.², Синдыхеева Н.Г.³, Синьков А.В.³, Синькова Г.М.³

¹Департамент здравоохранения Томской области, Томск, Россия; ²Медицинский центр «Максимум Здоровья», Томск, Россия;

³ФГБОУ ВО «Иркутский государственный медицинский университет» Минздрава России, Иркутск, Россия;

⁴ОГАУЗ «Иркутская городская клиническая больница» №1, Иркутск, Россия

¹634041, Томск, проспект Кирова, 41; ²634029, Томск, проспект Фрунзе, 172/3; ³664003, Иркутск, ул. Красного Восстания, 1;

⁴664046, Иркутск, ул. Байкальская, 118

Ведение больных остеоартритом (ОА) коленных суставов на фоне коморбидной патологии вызывает существенные трудности, связанные с ограничениями фармакотерапии.

Цель исследования — оценка клинической эффективности ультрафонофореза с гелем, содержащим гиалуроновую кислоту (ГнК), у пациентов с ОА коленных суставов, осложненным периаартритом.

Пациенты и методы. В открытом наблюдательном сравнительном исследовании участвовали 30 пациентов с достоверным диагнозом ОА коленных суставов, которые были разделены на две группы: в 1-й (основной) группе (n=15) в течение 10 дней проводили ультрафонофорез с гелем, содержащим ГнК; во 2-й (контрольной, n=15) — ультрафонофорез с интактным гелем. Для определения клинической эффективности ультрафонофореза с гелем, содержащим ГнК, проводили опрос пациентов, клинический осмотр с пальпацией коленных суставов для выявления синовита и периаартрита, УЗИ, а также оценку стартовой боли и боли при ходьбе по 100-миллиметровой визуальной аналоговой шкале (ВАШ) боли.

Результаты и обсуждение. Установлено, что ультрафонофорез с гелем, содержащим ГнК, приводит к существенному купированию как боли в коленных суставах при ходьбе с 50 [40; 50] до 20 [10; 20] мм (p=0,0003), так и стартовой боли с 50 [40; 50] до 10 [0; 10] мм по ВАШ (p=0,0003). При УЗИ отмечено уменьшение или даже полное исчезновение локального воспалительного процесса анзериновой бурсы с 5,5 [4,5; 6,4] до 0 [0; 3,0] мм (p=0,0003). Статистически значимых различий до и после лечения у пациентов 2-й группы не зарегистрировано.

Выводы. Показано, что при ОА коленных суставов с периаартритом ультрафонофорез с гелем, в состав которого входит ГнК, способствует существенному уменьшению боли в области коленных суставов, а также разрешению периаартрита.

Ключевые слова: гиалуроновая кислота; остеоартрит; ультрафонофорез; гель, содержащий гиалуроновую кислоту; физиотерапия; воспалительный процесс анзериновой бурсы.

Контакты: Алексей Николаевич Калягин; akalagin@mail.ru

Для ссылки: Аношенкова ОН, Калягин АН, Максимова ЮВ и др. Ультрафонофорез с гелем, содержащим гиалуроновую кислоту, при остеоартрите коленных суставов с периаартритом. Современная ревматология. 2018;12(4):112–117.

Ultraphonophoresis with a hyaluronic acid-containing gel for knee osteoarthritis with periarthritis

Anoshenkova O.N.^{1,2}, Kalyagin A.N.^{3,4}, Maksimova Yu.V.², Sindykheeva N.G.³, Sinkov A.V.³, Sinkova G.M.³

¹Healthcare Department of the Tomsk Region, Tomsk, Russia; ²Maximum Health Medical Center, Tomsk, Russia; ³Irkutsk State Medical University, Ministry of Health of Russia, Irkutsk, Russia; ⁴Irkutsk City Clinical Hospital One, Irkutsk, Russia

¹41, Kirov Prospect, Tomsk 634041; ²172/3, Frunze Prospect, Tomsk 634029; ³1, Krasnoe Vosstanie St., Irkutsk 664003;

⁴118, Baikalskaya St., Irkutsk 664046

Management of patients with knee osteoarthritis (OA) in the presence of comorbidity causes significant difficulties associated with the limitations of pharmacotherapy.

Objective: to evaluate the clinical efficacy of ultraphonophoresis with a hyaluronic acid (HA)-containing gel in patients with knee OA complicated by periarthritis.

Patients and methods. The open observational comparative study included 30 patients with a reliable diagnosis of knee OA, who were divided into two groups: 1) 15 patients who had undergone ultraphonophoresis with a HA-containing gel for 10 days (a study group); 2) 15 patients who had received ultraphonophoresis with an intact gel (a control group). To determine the clinical efficiency of HA-containing gel ultraphonophoresis, the investigators conducted a survey of patients and a clinical examination with knee joint palpation to detect synovitis and periarthritis, ultrasonography, and an assessment of initial pain and pain on walking on a 100-mm visual analog scale (VAS) for pain.

Results and discussion. HA-containing gel ultraphonophoresis was found to lead to a significant relief from both pain in the knee joints on walking from 50 [40; 50] to 20 [10; 20] mm (p = 0.0003) and from initial pain from 50 [40; 50] to 10 [0; 10] mm VAS (p = 0.0003). Ultrasonography revealed a reduction or even complete disappearance of the local inflammatory process in the anserine bursa from 5.5 [4.5; 6.4] to 0 [0; 3.0] mm (p = 0.0003). There were no statistically significant pre- and postoperative differences in Group 2 patients.

Conclusion. HA-containing gel ultraphonophoresis in knee OA with periarthritis was shown to contribute to a significant reduction in knee joint pain and to the resolution of periarthritis.

Keywords: *hyaluronic acid; osteoarthritis; ultraphonophoresis; hyaluronic acid-containing gel; physiotherapy; inflammatory process in the anserine bursa.*

Contact: *Aleksey Nikolaevich Kalyagin; akalagin@mail.ru*

For reference: *Anoshenkova ON, Kalyagin AN, Maksimova YuV, et al. Ultraphonophoresis with a hyaluronic acid-containing gel for knee osteoarthritis with periarthritis. Sovremennaya Revmatologiya=Modern Rheumatology Journal. 2018;12(4):112–117.*

DOI: *10.14412/1996-7012-2018-4-112-117*

Остеоартрит (ОА) – наиболее частая патология суставов в мире, приводящая к дегенерации хряща и других компонентов сустава [1]. Показатели распространенности и заболеваемости ОА, полученные в эпидемиологических исследованиях, широко варьируются и зависят от методов выявления заболевания (опрос, рентгенологическая диагностика, патологоанатомическое исследование), изучаемой выборки (первичная и специализированная помощь), экономических особенностей территории (развитые и развивающиеся страны) [2]. По данным исследований, проведенных в разных странах, распространенность ОА колеблется от 12,3% (Франция) до 21,6% (США) [3–5]. В Российской Федерации в 2016 г. общая заболеваемость ОА составляла 3646,3 на 100 тыс. населения [6] на фоне высоких показателей временной нетрудоспособности и инвалидности [7].

Для ОА характерна значительная частота сопутствующих заболеваний, прежде всего сердечно-сосудистой патологии (ишемическая болезнь сердца, артериальная гипертензия, хроническая сердечная недостаточность), сахарного диабета, метаболического синдрома и т. д. [8–10]. В клинических рекомендациях Международного общества по изучению ОА (The Osteoarthritis Research Society International, OARSI, 2014) и Российского научного медицинского общества терапевтов (2016) указано, что выбор лечебной тактики зависит не только от локализации поражения, но и от наличия коморбидной патологии [11, 12]. Сопутствующие заболевания сужают возможности фармакотерапии у больных ОА. В первую очередь это касается использования нестероидных противовоспалительных препаратов, которые обладают многочисленными побочными эффектами в отношении органов пищеварения, сердечно-сосудистой системы, почек и т. д. [13]. В связи с этим представляется рациональным сочетание локальных форм лекарственных средств и физиотерапии [11–14].

Одним из таких средств, которое может использоваться в сочетании с физиотерапевтической методикой (ультрафонофорез), является гиалуроновая кислота (ГнК), содержащаяся в экстрацеллюлярном матриксе и синовиальной жидкости. ГнК – высокомолекулярное природное соединение, состоящее из дисахаридов, содержащих 1,4-глюкуроновую кислоту и 1,3-N-ацетилглюкозамин, которое обеспечивает вязкоэластические свойства жидкостей и эластичность соединительнотканного матрикса. ГнК – самостоятельное противовоспалительное средство естественного происхождения, снижающее апоптоз хондроцитов, деградацию протеогликанов, а также образование матриксных металлопротеиназ (ММП) путем взаимодействия с CD44-клеточным рецептором. В результате ГнК препятствует разрушению хряща и способствует регенерации хондроцитов [15–19].

Традиционно ГнК используется в виде внутрисуставных инъекций [15–19]. Однако многочисленные инъекции в одну и ту же анатомическую область в ряде случаев могут приводить к возникновению локальных осложнений (атрофия

мягких тканей, разрыв связок и сухожилий, повреждение хряща) [20, 21]. Подобные осложнения описаны, прежде всего, при использовании глюкокортикоидов, однако авторы междисциплинарного консенсуса по лечению скелетно-мышечной боли полагают, что разумно ограничить и число курсов инъекций ГнК до 2–3 раз в год в одну область [13]. Использование ультрафонофореза может существенно снизить риск таких осложнений. Поступление лекарственных веществ в организм при ультрафонофорезе осуществляется через выводные протоки потовых и сальных желез, а также, возможно, чресклеточным и межклеточным путем. При этом 3–5% лекарственного вещества, нанесенного на кожу, проникает в эпидермис, дерму и мягкие ткани на глубину 2–5 см (в зависимости от частоты работы ультразвуковой головки) [14].

К современным препаратам, в состав которых, помимо других компонентов, входит ГнК, относится Интраджект® гель. Используемая в нем ГнК производится путем бактериальной ферментации в соответствии со стандартами качества MDD, ISO и GMP, не содержит животных белков, что снижает риск возникновения аллергических реакций. Помимо ГнК, компонентами геля являются хондроитин сульфат, глюкозамина сульфат, метилсульфонилметан и экстракты арники, окопника и имбиря, которые широко используются в терапии ОА. Так, хондроитин сульфат и глюкозамина сульфат включены в рекомендации по ведению больных ОА [11, 12]. В рандомизированном клиническом исследовании с участием 49 пациентов с ОА коленных суставов, которые принимали метилсульфонилметан в течение 12 нед, показано уменьшение боли и улучшение физических функций [22]. Установлено благоприятное действие веществ растительного происхождения при ОА [23]: противовоспалительное – у имбиря (снижение сыровоточных уровней фактора некроза опухоли α , интерлейкина β) [24] и анальгетическое – у окопника [25], а также способность ингибировать транскрипционные факторы AP-1, NF- κ B и модифицировать активность матриксных ММП 1 и 13 [26].

Интраджект® гель предназначен для наружного применения путем втирания в предварительно обезжиренную кожу 2 раза в день. Однако возможно использование его и в виде ультрафонофореза.

Цель исследования – оценка клинической эффективности ультрафонофореза с Интраджект® гелем у пациентов с ОА коленных суставов, осложненным периартритом.

Пациенты и методы. В открытое наблюдательное сравнительное исследование включено 30 пациентов (10/33% мужчин и 20/67% женщин) с достоверным диагнозом ОА коленных суставов (гонартроз), установленным по критериям ACR (1991) [27]. Для участия в исследовании больных отбирали по стереотипной методике в трех клинических центрах. Пациенты были разделены на две группы: в 1-й группе (основная, n=15) проводили ультрафонофорез с гелем, содержащим ГнК, во 2-й (контрольная, n=15) – ультрафоно-

форез с интактным гелем. Группы были сопоставимы по полу, возрасту и рентгенологической стадии ОА по критериям J.H. Kellgren и J.S. Lowrence [28] (табл. 1).

Все пациенты до включения в исследование подписали форму добровольного информированного согласия на участие в нем, протокол исследования был одобрен локальным этическим комитетом, строго соблюдались все российские и международные требования биомедицинской этики при выполнении исследований на людях. С целью соблюдения этических принципов пациенты 2-й группы после завершения исследования получали стандартную терапию – периартикулярное введение глюкокортикоидов для купирования симптомов [13].

Критерии включения: наличие ОА коленного сустава II или III стадии по критериям J.H. Kellgren и J.S. Lowrence; возраст 45–65 лет; отсутствие синовита, подтвержденное при УЗИ; клинические и УЗИ-признаки воспаления анзериновой бursy (бурсит гусиной лапки).

Критерии исключения: ОА коленного сустава I или IV стадии по критериям J.H. Kellgren и J.S. Lowrence; наличие синовита или отсутствие воспаления анзериновой бursy; наличие, помимо ОА коленного сустава, другого воспалительного заболевания суставов или указания на подобные заболевания в анамнезе; гнойный артрит коленного сустава в анамнезе; нестабильность целевого сустава; признаки активного воспалительного заболевания кожи в месте проведения ультрафонофореза или в непосредственной близости от него; физиотерапевтическое лечение, внутрисуставные инъекции в течение последнего месяца, предшествовавшего включению в исследование; общие противопоказания для применения физиотерапии [14].

Лекарственный ультрафонофорез [14, 29] выполняли на аппарате BTL-5000 sono. Пациент находился в положении лежа, область коленного сустава смазывали гелем с ГНК (1-я группа) или интактным гелем (2-я группа). Воздействие ультразвука на сустав осуществляли со всех сторон, исключая область надколенника, интенсивностью 0,6 Вт/см² в непрерывном режиме по лабильной методике с прямым контактом излучателя в течение 5 мин и далее с интенсивностью 1 Вт/см² по лабильной методике с прямым контактом излучателя диаметром 1 см в течение еще 5 мин в области проекции гусиной лапки.

Для оценки клинической эффективности лекарственного ультрафонофореза использовали опрос пациентов, клинический осмотр с пальпацией коленных суставов для выявления синовита и периартрита, УЗИ, а также визуальную аналоговую шкалу (ВАШ) боли 100 мм (стартовая боль и боль при ходьбе).

Программа исследования включала три этапа:

1-й этап (до лекарственного ультрафонофореза): клинический осмотр, верификация диагноза ОА, рентгенография коленных суставов, УЗИ для выявления синовита, определения диаметра выпота в суставную сумку (воспаления анзериновой бursy), оценка боли по ВАШ.

Таблица 1. Характеристика пациентов 1-й и 2-й групп

Показатель	1-я группа (n=15)	2-я группа (контроль, n=15)	p
Возраст, годы	55 [48; 60]	56 [46; 59]	>0,05*
Пол, n (%): женщины мужчины	5 (33) 10 (67)	5 (33) 10 (67)	>0,05**
Стадия ОА, n (%): II III	8 (53) 7 (47)	8 (53) 7 (47)	>0,05**
Боль при ходьбе, ВАШ, мм	50 [40; 50]	50 [40; 50]	>0,05*
Стартовая боль, ВАШ, мм	50 [40; 50]	40 [40; 50]	>0,05*
Размер воспаления анзериновой бursy по данным УЗИ, мм	5,5 [4,5; 6,4]	5,1 [4,2; 6,1]	>0,05*

Примечание. Для сравнения использовали: * – критерий Манна–Уитни; ** – критерий χ^2 .

2-й этап (во время проведения ультрафонофореза с гелем, 10 дней): клинический осмотр и опрос пациента для выявления локальных или общих осложнений.

3-й этап (после завершения лекарственного ультрафонофореза): клинический осмотр, УЗИ коленных суставов (синовит, воспаление анзериновой бursy в динамике), оценка боли по ВАШ.

Статистическую обработку данных выполняли с помощью программного комплекса Statistica v. 8.0 (StatSoft, USA, 2008) и Palaeontological STatistics (PAST) v. 3.17 (Oyvind Hammer, 2017). Поскольку данные не соответствовали признакам нормального распределения по критерию Шапиро–Уилка, они представлены в виде медианы (Me) и интерквартильного интервала [Q₁; Q₃]. Изучали различия показателей до и после лечения с использованием непараметрического критерия знаков (Sign test), а также межгрупповые различия с помощью критерия Манна–Уитни [30]. Критический уровень значимости при проверке статистических гипотез – $p < 0,05$.

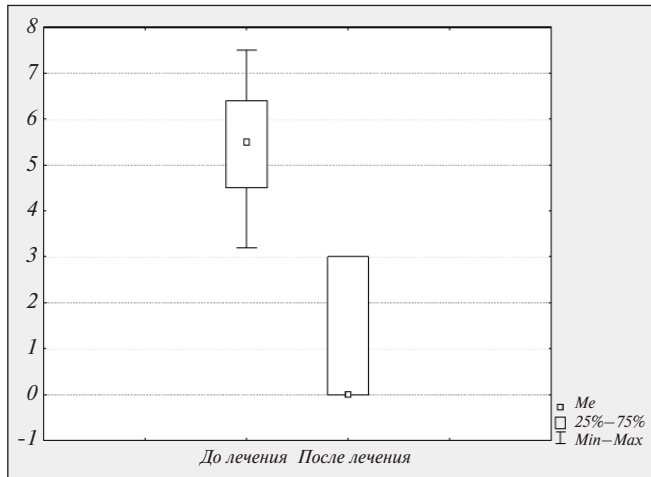
Результаты. Одна из важнейших проблем при ОА – боль в суставах механического ритма. Наше исследование показало, что ультрафонофорез с гелем, содержащим ГНК, приводит к существенному уменьшению как боли в коленных суставах при ходьбе с 50 [40; 50] до 20 [10; 20] мм ($p=0,0003$), так и стартовой боли с 50 [40; 50] до 10 [0; 10] мм ($p=0,0003$) по ВАШ. При использовании интактного геля динамика боли была незначительной (табл. 2).

При пальпаторном исследовании области анзериновой бursy отмечалась редукция признаков периартрита коленного сустава у пациентов 1-й группы, при применении интактного геля (2-я группа) такой динамики не выявлено. Число больных с наличием бурсита по данным УЗИ в 1-й группе уменьшилось с 15 (100%) до 6 (40%), т. е. в 2,5 раза. Положительные данные в этой группе были получены и при УЗИ-оценке локального воспаления анзериновой бursy, которое часто сопровождается воспалением части сухожилий: до лечения размер бурсита составлял 5,5 [4,5; 6,4] мм, а после лечения – 0 [0; 3,0] мм ($p=0,0003$; см. рисунок). В то же время во 2-й группе этот показатель снизился лишь с 5,1 [4,2; 6,1] до 4,8 [3,6; 5,4] мм, но статистически незначимо ($p=0,3191$).

О Р И Г И Н А Л Ь Н Ы Е И С С Л Е Д О В А Н И Я

Таблица 2. Динамика состояния пациентов 1-й и 2-й групп на фоне ультрафонофореза

Показатель	1-я группа (n=15)		2-я группа (контроль, n=15)		p
	до лечения	после лечения	до лечения	после лечения	
Боль при ходьбе, ВАШ, мм	50 [40; 50]	20 [10; 20] p=0,0003	50 [40; 50]	40 [35; 55] p=0,0993	<0,05
Стартовая боль, ВАШ, мм	50 [40; 50]	10 [0; 10] p=0,0003	40 [40; 50]	40 [35; 50] p=0,2536	<0,05
Размер воспаления анзериновой бурсы по данным УЗИ, мм	5,5 [4,5; 6,4]	0 [0; 3,0] p=0,0003	5,1 [4,2; 6,1]	4,8 [3,6; 5,4] p=0,3191	<0,05



Динамика размера бурсита гусиной лапки (в мм) по данным УЗИ у пациентов 1-й группы

В ходе исследования не зарегистрировано случаев местных или общих реакций при использовании геля с ГнК и интактного геля, что свидетельствует о высокой безопасности проведенной терапии. Не отмечено также случаев возникновения синовита коленных суставов после курса ультрафонофореза, в том числе и при УЗИ-скрининге на синовит.

Обсуждение. Методы физиотерапии широко применяются в лечении ОА [11, 12, 14, 31]. Ультрафонофорез используется прежде всего с целью репарации и регенерации

[14, 31]. В литературе описан эффект фонофореза с препаратами, содержащими диметилсульфоксид и хондроитина сульфат [32], кетопрофен [33–35], пироксикам [36, 37] и ряд других компонентов [34]. В последних «Рекомендациях консенсуса по борьбе с болью при ОА локальными формами НПВП в Азиатско-Тихоокеанском регионе» (Consensus recommendations for managing osteoarthritic pain with topical NSAIDs in Asia-Pacific) прямо указывается на возможность применения метода фонофореза для доставки соответствующих лекарственных веществ [38]. Однако нет данных об использовании ультрафонофореза с препаратами, содержащими ГнК, при заболеваниях суставов.

Нами предпринято пилотное открытое наблюдательное сравнительное исследование ультрафонофореза с гелем, в состав которого входит ГнК. Полученные данные указывают на перспективность этой методики в лечении пациентов с периаартритом на фоне ОА. Предложенный метод не только благоприятно воздействует на локальные проявления периаартрита, включающие воспаление анзериновой бурсы и части сухожилий, но и в целом позволяет уменьшить или купировать симптомы ОА – боль при движении и стартовую боль. Вероятно, эффекты ультрафонофореза обусловлены содержанием в геле не только ГнК, но и других компонентов. Гель может применяться при ОА II–III и, вероятно, I и IV стадий, однако его эффективность при ранней и поздней стадиях заболевания не изучена.

Выводы. Таким образом, ультрафонофорез с Интраджект® гелем при ОА коленных суставов с периаартритом способствует существенному уменьшению боли в области коленных суставов, а также разрешению периаартрита.

Л И Т Е Р А Т У Р А

1. Каратеев АЕ, Ли́ла АМ. Остеоартрит: современная клиническая концепция и некоторые перспективные терапевтические подходы. Научно-практическая ревматология. 2018;56(1):70-81. [Karateev AE, Lila AM. Osteoarthritis: current clinical concept and some promising therapeutic approaches. *Nauchno-prakticheskaya revmatologiya = Rheumatology Science and Practice*. 2018;56(1):70-81. (In Russ.)]. doi: 10.14412/1995-4484-2018-70-81
2. Vos T, Flaxman AD, Naghavi M, et al. Years lived with disability (YLDs) for 1160 sequelae of 289 diseases and injuries 1990–2010: a systematic analysis for the Global Burden of Disease Study 2010. *Lancet*. 2012 Dec 15;380(9859):2163-96. doi: 10.1016/S0140-6736(12)61729-2.
3. Palazzo C, Ravaud JF, Papelard A, et al. The burden of musculoskeletal conditions. *PLoS One*. 2014 Mar 4;9(3):e90633. doi: 10.1371/journal.pone.0090633. eCollection 2014.
4. Martel-Pelletier J, Barr AJ, Cicuttini FM, et al. Osteoarthritis. *Nat Rev Dis Primers*. 2016 Oct 13;2:16072. doi: 10.1038/nrdp.2016.72.
5. Palazzo C, Nguyen C, Lefevre-Colau MM, et al. Risk factors and burden of osteoarthritis. *Ann Phys Rehabil Med*. 2016 Jun;59(3):134-8. doi: 10.1016/j.rehab.2016.01.006.
6. Балабанова РМ, Дубинина ТВ, Демина АБ, Кричевская ОА. Заболеваемость болезнями костно-мышечной системы в Российской Федерации за 2015–2016 гг. Научно-практическая ревматология. 2018;56(1):15-21. [Balabanova RM, Dubinina TV, Demina AV, Krichevskaya OA. The incidence of musculoskeletal diseases in the Russian Federation over 2015-2016. *Nauchno-prakticheskaya revmatologiya = Rheumatology Science and Practice*. 2018;56(1):15-21. (In Russ.)]. doi: 10.14412/1995-4484-2018-15-21
7. Петрунько ИЛ, Меньшикова ЛВ. Остеоартроз: инвалидность у лиц трудоспособного возраста в Иркутской области. Сибирский медицинский журнал (Иркутск). 2009;(7):204-6. [Petrun'ko IL, Men'shikova LV. Osteoarthritis: disability in persons of working age in the Irkutsk region.

- Sibirskij medicinskij zurnal (Irkutsk)*. 2009; (7):204-6. (In Russ.).
8. Анкудинов АС. Проблемы сердечно-сосудистой коморбидности при остеоартрозе. Современные проблемы ревматологии. 2013;5(5):22-31. [Ankudinov AS. Problems of cardiovascular comorbidity in osteoarthritis. *Sovremennye problemy revmatologii*. 2013; 5(5):22-31. (In Russ.).]
9. Трифонова ЕП, Зонина ЕВ. Сазонова ОВ. Клинико-иммунологические особенности больных остеоартритом в сочетании с ожирением, метаболическим синдромом и сахарным диабетом 2 типа. Сибирский медицинский журнал (Иркутск). 2017; (1):5-11. [Trifonova EP, Zonina EV, Sazonova OV. Clinical and immunological features of patients with osteoarthritis in combination with obesity, metabolic syndrome and type 2 diabetes mellitus. *Sibirskij medicinskij zurnal (Irkutsk)*. 2017;(1):5-11. (In Russ.).]
10. Анкудинов АС, Калягин АН. Иммуномодулирующие цитокины при хронической сердечной недостаточности, ассоциированной с остеоартрозом коленных суставов. Сибирский медицинский журнал (Иркутск). 2015;(6):109-12. [Ankudinov AS, Kalyagin AN. Immunomodulatory cytokines in chronic heart failure associated with knee osteoarthritis. *Sibirskij medicinskij zurnal (Irkutsk)*. 2015;(6):109-12. (In Russ.).]
11. McAlindon TE, Bannuru RR, Sullivan MC, et al. OARSJ guidelines for the non-surgical management of knee osteoarthritis. *Osteoarthritis Cartilage*. 2014 Mar;22(3):363-88. doi: 10.1016/j.joca.2014.01.003. Epub 2014 Jan 24.
12. Алексеева ЛИ, Наумов АВ. Ведение остеоартрита с коморбидностью в общей врачебной практике (клинические рекомендации). Доктор.Ру. 2017;(5):51-69. [Alekseeva LI, Naumov AV. The management of osteoarthritis with comorbidity in General medical practice (clinical guidelines). *Doctor.Ru*. 2017;(5):51-69. (In Russ.).]
13. Насонов ЕЛ, Яхно НН, Каратеев АЕ и др. Общие принципы лечения скелетно-мышечной боли: междисциплинарный консенсус. Научно-практическая ревматология. 2016;54(3):247-65. [Nasonov EL, Yakhno NN, Karateev AE, et al. General principles of treatment for musculoskeletal pain: interdisciplinary consensus. *Nauchno-prakticheskaya revmatologiya = Rheumatology Science and Practice*. 2016;54(3):247-65. (In Russ.).] doi: 10.14412/1995-4484-2016-247-265
14. Пономаренко ГН, редактор. Физическая и реабилитационная медицина: национальное руководство. Москва: ГЭОТАР-Медиа; 2016. С. 344-9. [Ponomarenko GN, editor. *Fizicheskaya i reabilitatsionnaya meditsina: natsional'noe rukovodstvo* [Physical and rehabilitation medicine: the national guide]. Moscow: GEOTAR-Media; 2016. P. 344-9.]
15. Чичасова НВ, Имамтединова ГР. Рекомендации по ведению больных остеоартрозом-2014: место препаратов гиалуроновой кислоты. Современная ревматология. 2015;9(4):37-43. [Chichasova NV, Imamtedinova GR. The 2014 guidelines for the management of osteoarthritis: Place of hyaluronic acid preparations. *Sovremennaya revmatologiya = Modern Rheumatology Journal*. 2015;9(4):37-43. (In Russ.).] doi:10.14412/1996-7012-2015-4-37-43
16. Аникин СГ, Алексеева ЛИ. Применение препаратов гиалуроновой кислоты при остеоартрозе коленных суставов. Научно-практическая ревматология. 2013; 51(4):439-45. [Anikin SG, Alekseeva LI. Use of hyaluronic acid preparations for knee osteoarthritis. *Nauchno-prakticheskaya revmatologiya = Rheumatology Science and Practice*. 2013;51(4):439-45. (In Russ.).] doi:10.14412/1995-4484-2013-1257
17. Олюнин Ю.А. Использование препаратов гиалуроновой кислоты в комплексной терапии остеоартроза. Современная ревматология. 2016;10(2):64-9. [Olyunin YuA. Use of hyaluronic acid preparations in the combination therapy of osteoarthritis. *Sovremennaya revmatologiya = Modern Rheumatology Journal*. 2016;10(2):64-9. (In Russ.).] doi:10.14412/1996-7012-2016-2-64-69
18. Балабанова РМ. Место препаратов гиалуроновой кислоты в терапии остеоартроза. Современная ревматология. 2014; 8(3):73-6. [Balabanova RM. Place of hyaluronic acid preparations in therapy for osteoarthritis. *Sovremennaya revmatologiya = Modern Rheumatology Journal*. 2014;8(3): 73-6. (In Russ.).] doi:10.14412/1996-7012-2014-3-73-76
19. Страхов МА, Скороглядюв АВ, Костив ИМ и др. Использование низкомолекулярных препаратов связанной гиалуроновой кислоты у спортсменов с болевым синдромом внесуставной локализации. Поликлиника. 2013;(2-1):54-60. [Strakhov MA, Skoroglyadov AV, Kostiv IM, et al. The use of low molecular weight drugs of linked hyaluronic acid in athletes with extra-articular pain localization. *Poliklinika*. 2013;(2-1):54-60. (In Russ.).]
20. Farooq MA, Devitt AT. Perceived efficacy and risks of infection following intra-articular injections: a survey of orthopaedic surgeons. *Ir J Med Sci*. 2005 Jan-Mar;174(1):26-32. doi: 10.1007/BF03168515
21. Charalambous C, Tryfonidis M, Sadiq S, et al. Septic arthritis following intraarticular glucocorticoid injection of the knee – a survey of current practice regarding antiseptic technique used during intra-articular glucocorticoid injection of the knee. *Clin Rheumatol*. 2003 Dec;22(6):386-90. Epub 2003 Oct 15. doi: 10.1007/s10067-003-0757-7
22. Debbi EM, Agar G, Fichman G, et al. Efficacy of methylsulfonylmethane supplementation on osteoarthritis of the knee: a randomized controlled study. *BMC Complement Altern Med*. 2011 Jun 27;11:50. doi: 10.1186/1472-6882-11-50.
23. Cameron M, Chrusasik S. Topical herbal therapies for treating osteoarthritis. *Cochrane Database Syst Rev*. 2013;(5):CD010538. doi: 10.1002/14651858.CD010538.
24. Mozaffari-Khosravi H, Naderi Z, Dehghan A, et al. Effect of Ginger Supplementation on Proinflammatory Cytokines in Older Patients with Osteoarthritis: Outcomes of a Randomized Controlled Clinical Trial. *J Nutr Gerontol Geriatr*. 2016;35(3):209-18. doi: 10.1080/21551197.2016.1206762.
25. Grube B, Grunwald J, Krug L, Staiger C. Efficacy of a comfrey root (*Symphyti offic. radix*) extract ointment in the treatment of patients with painful osteoarthritis of the knee: results of a double-blind, randomised, bicenter, placebo-controlled trial. *Phytomedicine*. 2007 Jan;14(1):2-10. Epub 2006 Dec 13.
26. Jäger C, Hrenn A, Zwingmann J, et al. Phytomedicines prepared from Arnica flowers inhibit the transcription factors AP-1 and NF-kappaB and modulate the activity of MMP1 and MMP13 in human and bovine chondrocytes. *Planta Med*. 2009;75(12): 1319-25. doi: 10.1055/s-0029-1185668. Epub 2009 May 8.
27. Altman RD. Criteria for classification of clinical osteoarthritis. *J Rheumatol Suppl*. 1991 Feb;27:10-2.
28. Kellgren JH, Lawrence JS. Radiological assessment of osteoarthritis. *Ann Rheum Dis*. 1957;16(4):494-502.
29. Абрамович СГ, Киргизова ОЮ. Фонофорез лекарственных веществ. Иркутск; 2002. 15 с. [Abramovich SG, Kirgizova OYu. *Fonoforez lekarstvennykh veshchestv* [Phonophoresis of medicinal substances]. Irkutsk; 2002. 15 p.]
30. Харьковская ОА, Гржибовский АМ. Сравнение двух парных выборок с помощью пакета статистических программ STATA: непараметрические критерии. Экология человека. 2014;(12):55-60. [Khar'kova OA, Grzhibovskii AM. Comparison of two paired samples with the statistical software package STATA: nonparametric tests. *Ekologiya cheloveka*. 2014;(12):55-60. (In Russ.).]
31. Авдеева ОС. Общие подходы к использованию методов восстановительной медицины в лечении остеоартроза. Клиническая медицина и фармакология. 2015;(3):11-27. [Avdeeva OS. General approaches to the use of restorative medicine in the treatment of osteoarthritis. *Klinicheskaya meditsina i farmakologiya*. 2015; (3):11-27. (In Russ.).]
32. Шепетова ОН, Новиков АВ. Об эффективности применения фонофореза мази «Хондроксид» при лечении больных остеоартрозом. Научно-практическая ревматология. 2004;(2):9. [Shepetova ON, Novikov AV. Phonophoresis with

- «Chondroxid» oinment efficacy in treatment of pts with osteoarthritis. *Nauchno-prakticheskaya revmatologiya = Rheumatology Science and Practice*. 2004;(2):9. (In Russ.).
33. Антипова ОВ, Калягин АН, Голова НИ и др. Применение фонофореза Фастум-геля при заболеваниях мягких тканей. Научно-практическая ревматология. 2002; (4):74. [Antipova OV, Kalyagin AN, Golova NI, et al. The use of Phastum-gel phonophoresis in diseases of soft tissues. *Nauchno-prakticheskaya revmatologiya = Rheumatology Science and Practice*. 2002; (4): 74. (In Russ.)].
34. Рушай АК, Климовицкий ВГ, Богданова ЛВ и др. Физиотерапевтическая реабилитация больных с поражениями голени и голеностопного сустава с использованием препаратов Фастум® гель и Лионтон® гель. Травма. 2015;16(1):45-9. [Rushai AK, Klimovitskii VG, Bogdanova LV, et al. Physiotherapy rehabilitation of patients with lesions of the lower leg and ankle using drugs Fastum gel® and lioton gel®. *Travma*. 2015;16(1):45-9. (In Russ.)]
35. Souza J, Meira A, Volpato NM, Mayorga P, Gottfried C. Effect of phonophoresis on skin permeation of commercial anti-inflammatory gels: sodium diclofenac and ketoprofen. *Ultrasound Med Biol*. 2013;39(9):1623-30. doi: 10.1016/j.ultrasmedbio.2013.02.009.
36. Терешина ЛГ, Широков ВА, Лейдерман ЕЛ, Кузнецова ТГ. Новые методы лекарственного фонофореза в лечении больных остеоартрозом, работающих в условиях физических перегрузок. Медицина труда и промышленная экология. 2007;(3): 39-42. [Tereshina LG, Shirokov VA, Leiderman EL, Kuznetsova TG. New methods of drug phonophoresis in the treatment of patients with osteoarthritis, working in physical overload. *Meditsina truda i promyshlennaya ekologiya*. 2007;(3):39-42. (In Russ.)].
37. Nakhostin-Roohi B, Khoshkharesh F, Bohllooli S. Effect of virgin olive oil versus piroxicam phonophoresis on exercise-induced anterior knee pain. *Avicenna J Phytomed*. 2016;6(5):535-541.
38. Rafanan BS Jr, Valdecanas BF, Lim BP, Malairungsakul A, Tassanawipas W, Shiyi C, Tse LF, Luong TK. Consensus recommendations for managing osteoarthritic pain with topical NSAIDs in Asia-Pacific. *Pain Manag*. 2018;8(2):115-128. doi: 10.2217/pmt-2017-0047.

Поступила 20.01.2018

Исследование не имело спонсорской поддержки. Авторы несут полную ответственность за предоставление окончательной версии рукописи в печать. Все авторы принимали участие в разработке концепции статьи и написании рукописи. Окончательная версия рукописи была одобрена всеми авторами.