ЛЕКЦИИ

Смешанное заболевание соединительной ткани

Шаяхметова Р.У., Ананьева Л.П.
ФГБНУ «Научно-исследовательский институт ревматологии им. В.А. Насоновой», Москва, Россия
115522, Москва, Каширское шоссе, 34А

Смешанное заболевание соединительной ткани (СМЗСТ; синдром Шарпа) – редкое системное заболевание соединительной ткани, характеризующееся сочетанием отдельных признаков системной красной волчанки, системной склеродермии, ревматоидного артрита, полимиозита с наличием антител к растворимому ядерному рибонуклеопротеину (анти-U1-РНП) в высоких титрах. К наиболее частым клиническим проявлениям СМЗСТ относят феномен Рейно, отек кистей, мышечную слабость, артралгии/артриты, гипотонию пищевода. Течение заболевания преимущественно доброкачественное, однако имеются случаи тяжелого течения с поражением легких, почек, сердечно-сосудистой системы и ЦНС. Плохой прогноз и наибольшая смертность связаны с легочной артериальной гипертензией. Диагностика СМЗСТ затруднена в связи с отсутствием унифицированных диагностических критериев и специфических проявлений в дебюте заболевания. Кроме того, не существует общепринятых рекомендаций по лечению СМЗСТ.
В статье рассмотрены современные представления о СМЗСТ: имеющиеся критерии диагностики, клинические и иммунологические особенности, лечение.

Ключевые слова: *смешанное заболевание соединительной ткани; анти-U1-РНП; перекрестный синдром.*
Контакты*: Лидия Петровна Ананьева;* ***lpana@yandex.ru***
Для ссылки: *Шаяхметова РУ, Ананьева ЛП. Смешанное заболевание соединительной ткани. Современная ревматология. 2019;13(1):11–18.*

Mixed connective tissue disease
Shayakhmetova R.U., Ananyeva L.P.
V.A. Nasonova Research Institute of Rheumatology, Moscow, Russia
34A, Kashirskoe Shosse, Moscow 115522

Mixed connective tissue disease (MCTD), also known as Sharp's syndrome, is a rare systemic connective tissue disorder that characterized by a combination of some features of systemic lupus erythematosus, systemic sclerosis, rheumatoid arthritis, polymyositis with the presence of antibodies to soluble nuclear ribonucleoprotein (anti-U1-RNP) in high titers. The most common clinical manifestations of MCTD include Raynaud's phenomenon, hand edema, muscle weakness, arthralgia/arthritis, and esophageal hypotonia. The course of the disease is mostly benign; however, there are severe cases with damage to the lung, kidneys, cardiovascular system and central nervous system. Poor prognosis and the highest mortality rate are associated with pulmonary hypertension. The diagnosis of MCTD is difficult due to the absence of unified diagnostic criteria and lack of specific manifestations at the onset of the disease. Furthermore, there are no generally accepted guidelines for MCTD treatment.
The paper considers the modern concepts of MCTD, its current diagnostic criteria, clinical and immunological features, and treatment.

Keywords: *mixed connective tissue disease; anti-U1-RNP; overlap syndrome.*
Contact: *Lidia Petrovna Ananyeva;* ***lpana@yandex.ru***
For reference: *Shayakhmetova RU, Ananyeva LP. Mixed connective tissue disease. Sovremennaya Revmatologiya=Modern Rheumatology Journal. 2019;13(1):11–18.*
DOI*: 10.14412/1996-7012-2019-1-11-18*

Терминология

- Системные аутоиммунные ревматические заболевания (САРЗ) – гетерогенная группа иммуновоспалительных болезней человека, включающая ревматоидный артрит (РА), системную красную волчанку (СКВ), системную склеродермию (ССД), синдром Шёгрена (СШ), идиопатические воспалительные миопатии (ИВМ; полимиозит – ПМ/дерматомиозит – ДМ), антифосфолипидный синдром (АФС) и системные васкулиты, ассоциированные с антинейтрофильными цитоплазматическими антителами (АЦЦП) [1].
- Перекрестный синдром (overlap-синдром) – сочетание у больного двух и более САРЗ, каждое из которых соответствует своим критериям (ССД/РА, ССД/ПМ, СКВ/ССД, СКВ/РА и др.). При этом проявления САРЗ могут развиваться как одновременно, так и последовательно. Могут обнаруживаться характерные иммунологические изменения: анти-PM-Scl – миозит + феномен Рейно + артриты; антитела к Jo-1 – миозит + артрит + поражение легких; сочетание анти-Ro/SS-A (aRo), анти-La/SS-B (aLa), ревматоидный фактор (РФ) и АЦЦП – РА + СШ [2].
- Смешанное заболевание соединительной ткани (СМЗСТ) – хроническое аутоиммунное заболевание, при котором наблюдаются наличие высокого титра антител к растворимому ядерному рибонуклеопротеину (анти-U1-РНП) и сочетание проявлений двух и более САРЗ (СКВ, ССД, РА, ПМ) [3–5].
- Недифференцированное заболевание соединительной ткани (НЗСТ) – характеризуется наличием признаков аутоимунного заболевания соединительной ткани (феномен Рейно, артралгии, миалгии), но при этом клиническая картина не соответствует ни одним диагностическим или классификационным критериям определенной нозологической единицы. Часто выявляется антинуклеарный фактор (АНФ) и в то же время отсутствуют специфические антиядерные антитела. По мнению большинства исследователей, НЗСТ представляет собой раннюю стадию САРЗ [2].

Введение

Многие клинические признаки и симптомы, как и лабораторные показатели, неспецифичны для конкретного ревматического заболевания и могут встречаться при различных нозологических единицах. Они включают феномен Рейно, артрит, интерстициальное поражение легких (ИПЛ) и васкулит мелких сосудов, а также наличие АНФ, РФ, aRo и aLa. Только некоторые клинические проявления, такие как склеродактилия, ревматоидные узелки, гелиотропная сыпь, и некоторые биомаркеры, включающие АЦЦП при РА, анти-Sm и анти-dsDNA при СКВ, антитела к топоизомеразе 1 (Scl-70) и антицентромерные антитела (АЦА) при диффузной и лимитированной ССД, имеют высокую специфичность для представленных заболеваний [6–8]. Известно, что около 20% пациентов ревматологических центров не имеют конкретного ревматологического диагноза или у них наблюдаются черты двух и более ревматических заболеваний и они курируются с диагнозами НЗСТ, перекрестный синдром или СМЗСТ [9]. Все три патологии: СМЗСТ, перекрестный синдром и НЗСТ трудны для диагностики и лечения, что обусловлено неспецифичностью клинической картины в дебюте заболевания, отсутствием его общепринятых критериев и рекомендаций по терапии. В настоящей статье рассмотрены современные представления о СМЗСТ.

СМЗСТ (синдром Шарпа) – своеобразный клинико-иммунологический синдром системного поражения соединительной ткани воспалительного характера, проявляющийся сочетанием отдельных признаков СКВ, ССД, РА, ПМ с наличием антител к анти-U1-РНП в высоких титрах, с доброкачественным течением [3]. В более поздних работах было показано вовлечение внутренних органов [4]. СМЗСТ – редкое заболевание, его частота составляет 1,9–3,8 на 100 тыс. населения [5, 10]. Чаще болеют женщины, по данным разных авторов, соотношение женщин и мужчин колеблется от 3:1 до 16:1. Заболевание развивается преимущественно в 28–48 лет (пик заболеваемости приходится на 40 лет), но может манифестировать в любом возрасте, в том числе в детском и юношеском [11].

В 1972 г. G.C. Sharp и соавт. [3] впервые описали и выделили как самостоятельное заболевание соединительной ткани симптомокомплекс, имеющий черты СКВ, ССД и ПМ в сочетании с высоким титром антител к белковым компонентам анти-U1-РНП. Авторы расценивали СМЗСТ как самостоятельное заболевание на основании не только своеобразия клинических проявлений, но и высокого титра анти-U1-РНП, считая этот признак специфическим серологическим проявлением, по сути – иммунологическим маркером. Особенностями СМЗСТ были отсутствие васкулита и поражений ЦНС, легких, почек, а также доброкачественное течение и высокая эффективность малых доз глюкокортикоидов (ГК) [3]. Однако в дальнейшем было описано более тяжелое течение с вовлечением внутренних органов – легких, сердца, желудочно-кишечного тракта (ЖКТ), в меньшей степени ЦНС и почек [12–18]. Неблагоприятный прогноз и высокая смертность при СМЗСТ связаны с поражением легких, в первую очередь с легочной артериальной гипертензией (ЛАГ) [13, 19, 20].

В отечественной литературе проблема СМЗСТ освещена мало. В 1984 г. С.М. Ивановой под руководством проф. А.И. Сперанского была выполнена диссертация «Клинико-иммунологические особенности диффузных болезней соединительной ткани с антителами к экстрагируемым ядерным антигенам» [21]. В этой работе обсуждался вопрос о возможности нозологического выделения СМЗСТ, уточнения его клинических и серологических критериев. На основании совместных исследований с Институтом ревматологии госпиталя Кошен в Париже были уточнены клинико-иммунологические признаки СМЗСТ, показана системность патологического процесса (описано поражение легких, серозных оболочек, почек, ЦНС и периферической нервной системы). Основные признаки СМЗСТ включали в себя: артралгии/артрит, диффузный отек кисти, синдром Рейно, анти-U1-РНП, АНФ крапчатого типа свечения, гипергаммаглобулинемию. К неблагоприятным признакам течения СМЗСТ, указывающим на вовлечение жизненно важных органов, были отнесены: снижение гемолитической активности комплемента, появление анти-dsDNA, анти-Sm, гипогаммаглобулинемия. В динамике были отмечены снижение титров АНФ, анти-U1-РНП, однако характерной особенностью являлось наличие постоянной иммунологической активности болезни независимо от клинически наблюдаемой активности или ремиссии.

До настоящего времени нет единого мнения о существовании СМЗСТ как самостоятельной нозологической единицы. Некоторые специалисты сомневаются в реальности такого заболевания [22, 23], другие утверждают, что СМЗСТ – это один из вариантов перекрестного синдрома либо ранняя (транзиторная) стадия одного из САРЗ. В любом случае, четкая дефиниция заболевания отсутствует. В пользу выделения данной патологии как самостоятельной нозологической единицы свидетельствуют ассоциация СМЗСТ с HLA-DR1, HLA-DR4 и в меньшей степени с HLA-DR2 [5, 24], наличие высоких титров U1-РНП IgG-антител, своеобразная клиническая картина с доброкачественным течением, высокая смертность от ЛАГ (по сравнению с другими заболеваниями соединительной ткани) [25], хороший ответ на терапию ГК, относительно благоприятный прогноз.

В то же время можно привести ряд аргументов против этой концепции. Большинство пациентов с диагнозом СМЗСТ удовлетворяют критериям другого заболевания соединительной ткани (СКВ, ССД, ПМ/ДМ, РА, СШ) [26]. До сих пор не удалось создать общепринятых критериев СМЗСТ, хотя некоторые из имеющихся критериев обладают высокой специфичностью [27]. Начальные представления о СМЗСТ как об относительно доброкачественном заболевании без серьезного вовлечения жизненно важных органов, хорошо поддающемся терапии низкими дозами ГК, не нашли подтверждения в более поздних исследованиях [4].

Как показывают данные литературы, в настоящее время отсутствуют четкие рекомендации по диагностике и лечению данной группы пациентов [27]. Европейская группа ERN-ReCONNET по СМЗСТ считает необходимым создание конкретных рекомендаций для этого заболевания. Были предложены три основные цели для подготовки клинических рекомендаций по ведению больных СМЗСТ.

1. Разработка единых критериев заболевания. Сегодня известно четыре варианта критериев, однако нет единого мнения об их преимуществах. Без стандартизации и утверждения единых критериев заболевания соглашение о наличии СМЗСТ как самостоятельной нозологии невозможно. Классификационные критерии будут способствовать формированию реестров пациентов со СМЗСТ, что позволит оценить течение и прогноз заболевания. Создание общепринятых критериев также позволит оценить роль биомар-

Таблица **1**. *Критерии СМЗСТ G.C. Sharp (1987)*

Большие критерии	Малые критерии
1. Миозит (тяжелый) 2. Поражение легких (ДСЛ <70%, и/или ЛАГ, и/или пролиферативные поражения сосудов по данным биопсии) 3. Синдром Рейно и/или гипомобильность пищевода 4. Отек кистей и/или склеродактилия 5. Позитивность по анти-U1-РНП и негативность по анти-Sm	1. Алопеция 2. Лейкопения 3. Анемия 4. Тромбоцитопения 5. Плеврит 6. Перикардит 7. Артрит 8. Невралгия тройничного нерва 9. Скуловая сыпь 10. Миозит (легкий) 11. Отек кистей в анамнезе

Примечание. ДСЛ – диффузионная способность легких.

Таблица **2**. *Критерии СМЗСТ D. Alarcon-Segovia (1987)*

Клинические критерии	Серологический критерий (обязательный)
1. Отек кистей 2. Склеродактилия с/без проксимальной склеродермии 3. Синдром Рейно 4. Миозит (лабораторно или гистологически подтвержденный) 5. Синовит	Анти-U1-РНП-антитела >1:1600, крапчатое свечение (реакция гемагглютинации)

Таблица **3**. *Критерии СМЗСТ R. Kasukawa (1987)*

Серологический критерий (обязательный)	Общие критерии	Симптомы СКВ, ССД и ПМ
Анти-U1-РНП	1. Синдром Рейно 2. Отек пальцев кистей	*СКВ* 1. Полиартрит 2. Лимфоаденопатия 3. Скуловая сыпь 4. Серозит 5. Лейкопения и/или тромбоцитопения *ССД* 1. Склеродактилия 2. Легочный фиброз, снижение ЖЕЛ <80% и/или DLCO <70% 3. Гипомобильность или дилатация пищевода *ПМ* 1. Слабость мышц 2. Повышение уровня мышечных ферментов 3. Изменения по данным электромиографии

Примечание. ЖЕЛ – жизненная емкость легких.

Таблица **4**. *Критерии СМЗСТ M.F. Kahn (1991)*

Клинические критерии	Серологический критерий (обязательный)
1. Синдром Рейно (обязательный) 2. Отек кистей 3. Миозит 4. Синовит	Высокие титры анти-U1-РНП, соответствующие АНА >1:2000, крапчатое свечение

Примечание. АНА – антинуклеарные антитела.

керов, в частности диагностическое/прогностическое значение анти-U1 РНП.

2. Создание индексов активности СМЗСТ. Как отмечалось выше, первоначально СМЗСТ рассматривалось как заболевание с доброкачественным течением и хорошим прогнозом, однако в последующем появились данные о поражении у таких пациентов жизненно важных органов и систем, особенно легких (ИПЛ и ЛАГ). Создание индексов активности СМЗСТ будет способствовать улучшению понимания его течения и прогноза, а также ведения больных.

3. Рекомендации по лечению. Нет общепринятых рекомендаций по применению ГК и иммуносупрессивной терапии при СМЗСТ. При лечении таких пациентов используют опыт терапии других САРЗ. В целом группа ERN-ReCONNET по СМЗСТ согласна с необходимостью создания рекомендаций по лечению, основанных на практических данных, в то же время подчеркивается необходимость проведения клинических испытаний с участием специалистов из разных стран.

Критерии заболевания

На сегодняшний день предложено четыре варианта критериев СМЗСТ: критерии G.C. Sharp, D. Alarcon-Segovia, M.F. Kahn и R. Kasukawa и соавт. [28–31], однако до сих пор ни одни из них не являются общепринятыми. Только два из четырех вариантов имеющихся критериев регулярно использовались в научных целях для оценки взрослой популяции, – критерии D. Alarcon-Segovia и R. Kasukawa [32–35]. Критерии G.C. Sharp включают в себя 5 больших и 11 малых признаков и, в отличие от трех других варинтов, не требуют обязательного наличия высокого титра анти-U1-РНП для установления диагноза. Критерии D. Alarcon-Segovia содержат 5 клинических признаков в сочетании с высоким титром анти-U1-РНП. Диагноз СМЗСТ устанавливают при наличии ⩾3 клинических критериев (если имеются 1–3 признака, необходима дифференциальная диагностика с ССД) в сочетании с серологическим признаком. Критерии R. Kasukawa включают 2 общих клинических критерия и определенные признаки СКВ, ССД, ПМ. Для установления диагноза необходимо наличие ⩾1 общего критерия, ⩾1 проявления из ⩾2 из представленных групп заболеваний соединительной ткани (СКВ, ССД, ПМ) в сочетании с серологическими изменениями. Критерии M.F. Kahn схожи с критериями D. Alarcon-Segovia. В отличие от последних, они включают 4 клинических признака. Диагноз устанавливают при наличии ⩾2 клинических проявлений (2–4) в сочетании с серологическими изменениями и синдромом Рейно (табл. 1–4).

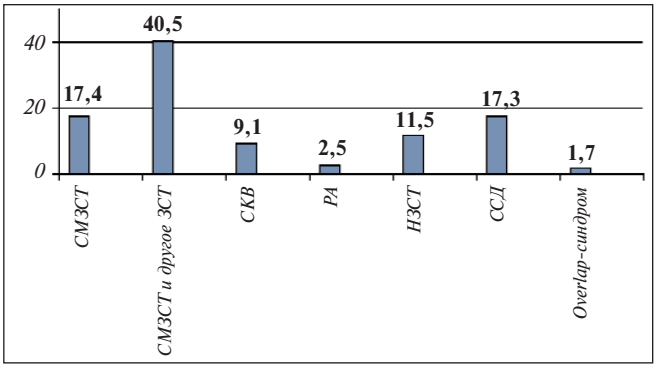

Рис. 1. *Соответствие больных СМЗСТ критериям САРЗ через 8 лет наблюдения (адаптировано из [26]). ЗСТ – заболевание соединительной ткани*

По данным S. Cappelli и соавт. [26], критерии R. Kasukawa оказались более чувствительными (75%) по сравнению с критериями D. Alarcon-Segovia (73%) и G.C. Sharp (42%). В этом исследовании участвовал 161 пациент с первоначальным диагнозом СМЗСТ, который не отвечал критериям других заболеваний соединительной ткани. Средняя длительность заболевания составляла 6–8 лет (1–31 год). Соотношение женщин:мужчин – 11:1. После 8 лет болезни 57,9% пациентов по-прежнему удовлетворяли критериям СМЗСТ R. Kasukawa, у 17,3% пациентов заболевание эволюционировало в ССД, у 9,1% – в СКВ, у 2,5% – в РА, у 11,5% оно было классифицировано как НЗСТ и у 1,7% – как перекрестный синдром (рис. 1).

Через 10 лет наблюдения критериям ССД удовлетворяли 32,5% пациентов с первоначальным диагнозом СМЗСТ по критериям R. Kasukawa, 43% – по критериям D. Alarcon-Segovia и 42% – по критериям G.C. Sharp, но лишь 17% пациентов, изначально отвечавших критериям R. Kasukawa и D. Alarcon-Segovia и 13% – критериям G.C. Sharp, соответствовали классификационным критериям только ССД. 24% пациентов с диагнозом СМЗСТ по R. Kasukawa, 34,5% – по D. Alarcon-Segovia и 34% – по G.C. Sharp удовлетворяли критериям СКВ, но около 6–9% из них не отвечали критериям другого заболевания соединительной ткани, кроме СКВ. Критериям РА удовлетворяли 16% пациентов, классифицированных по критериям R. Kasukawa, 23,5% – по критериям D. Alarcon-Segovia и 16,5% – по критериям G.C. Sharp, но малое количество из них отвечало критериям только РА. При этом некоторые исследователи утверждают, что несоответствие критериям СМЗСТ с течением времени вызвано положительным ответом на лечение и не исключает этого диагноза, тогда как другие считают СМЗСТ ранней стадией одного из системных заболеваний соединительной ткани [3, 10].

Иммунологические особенности

Наличие анти-U1-РНП является характерной чертой СМЗСТ и обязательным критерием для установления диагноза. У пациентов с высокими титрами анти-U1-РНП без критериев СМЗСТ или других определенных заболеваний соединительной ткани, как правило, наблюдается развитие СМЗСТ в течение 2 лет. Патогенетическая роль анти-U1-РНП не доказана. Антитела к U1-РНП направлены против молекулы U1-snRNP (один из основных компонентов сплайсосомы), что связано с тремя белками – U1-A, U1-C и U1-70K (рис. 2).

Все эти аутоантигены могут взаимодействовать с анти-U1-РНП-специфическими антителами. P.G. Vlachoyiannopoulos и соавт. [36] показали, что анти-U1-РНП IgG-изотип может характеризовать СМЗСТ, тогда как IgM-изотип – больных СКВ, хотя и тот и другой изотипы могут быть обнаружены при обоих заболеваниях. В проводимых исследованиях у 94% пациентов со СМЗСТ и только 20% с СКВ выявлены антитела к U1-A-белку.

Не только анти-U1-РНП обнаруживаются в сыворотке крови пациентов со СМЗСТ. У этих больных выявляются также aRo, анти-Sm и анти-dsDNA. Антикардиолипиновые антитела (АКЛ) присутствуют примерно у 15% пациентов, что реже, чем у пациентов с СКВ [36, 37]. АКЛ были связаны с наличием ЛАГ у больных со СМЗСТ, но не с тромботическими событиями или другими проявлениями АФС. Это может быть объяснено низкими титрами IgG-антител с преобладанием IgM-изотипа по сравнению с АФС.

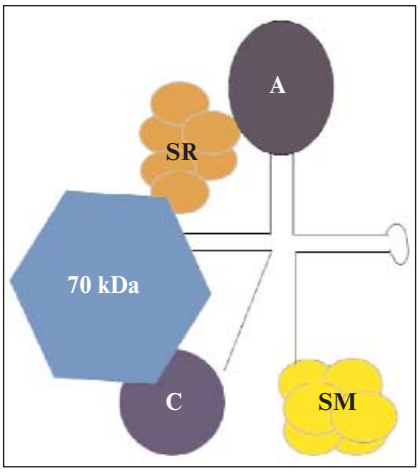

Рис. 2. *Комплекс U1 малого ядерного РНП (U1-snRNP; адаптировано из [5])*

В работах зарубежных авторов было показано, что у большинства пациентов длительно сохранялась позитивность по анти-U1-РНП: у 100% больных при первом визите по сравнению с 91% через 10 лет [26]. Кроме того, позитивность по другим аутоантителам также сохранялась практически без изменений как в начале исследования, так и через 10 лет (анти-Sm: 16% против 17% пациентов в 2008 г.; анти-dsDNA: 20% против 18,5% пациентов; анти-Scl-70: 13% против 16% пациентов; АЦА: 3,5% против 4% пациентов). Наличие анти-dsDNA было связано с эволюцией заболевания в СКВ.

Присутствие различных аутоантител служило предиктором вовлечения внутренних органов или указывало на уже имеющееся поражение внутренних органов (рис. 3): анти-Sm – на поражение почек, aRo – нервной системы и легких, анти-Scl-70 – пищевода, АЦА ассоциировались с наличием склеродактилии, анти-dsDNA и aRo – серозита. Также было замечено, что у пациентов со склеродактилией и гипофункцией или дилатацией пищевода в дальнейшем развивалась ССД. Других ассоциаций не выявлено [26]. Пять пациентов умерли: вследствие легочной гипертензии – 3, почечного криза – 1 и гепатоцеллюлярной карциномы – 1.

Интересно, что P. Szodoray и соавт. [38], наблюдавшие пациентов со СМЗСТ в течение 30 лет, выделили три клинических варианта заболевания: 1) с наличием ЛАГ и тромботических явлений; 2) с ИПЛ, миозитом и гипотонией пищевода; 3) с вовлечением суставов. На основании этого исследования также были показаны важность не только наличия анти-U1-РНП, но и присутствие других серологических маркеров. Так, антитела к эндотелиальным клеткам и АКЛ ассоциировались с тяжелыми сосудистыми поражениями

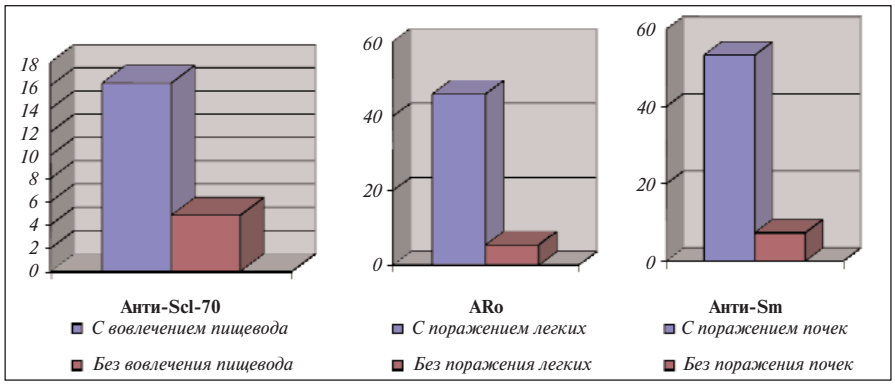

Рис. 3. *Ассоциация различных антител при СМЗСТ с вовлечением внутренних органов [26]*

(ЛАГ), тогда как сочетание анти-U1-РНП и АЦЦП имело значение для развития эрозивного артрита. Формирование иммунных комплексов и компонентов комплемента было связано с ИПЛ и миозитом.

Клинические проявления

Сосудистые нарушения. Феномен Рейно появляется примерно у 75–90% больных и может опережать другие клинические признаки на несколько месяцев или лет. У 70–93% больных развивается отек кистей [39]. У части пациентов наблюдается склеродактилия, кроме того, могут встречаться такие характерные для ССД проявления, как уплотнение кожи лица, дигитальные язвочки и дигитальные некрозы, телеангиэктазии, гипо- и гиперпигментация [5, 40].

При капилляроскопии выявляются изменения, более типичные для ССД, чем для СКВ [41]. В ряде случаев могут присутствовать специфические клинические проявления СКВ – эритематозная сыпь, фоточувствительность [5, 40, 42]. Реже встречаются кожные симптомы в виде алопеции, сетчатого ливедо, язв в полости рта и в области гениталий, сухости во рту и глазах [39, 40]. Кроме того, описаны случаи АНЦА-ассоциированного васкулита [43].

Поражение суставов и мышц. Вовлечение суставов является ранним и частым симптомом СМЗСТ, наличие артритов включено во все критерии СМЗСТ. Полиартралгии и/или артриты наблюдаются приблизительно у 60–70% пациентов [33]. Поражение суставов варьируется от минимальных артралгий, артритов малых и крупных суставов, эрозий, типичных для РА, до мутилирующего артрита. У 40–90% больных отмечается вовлечение мышц [42]. Миозит также включен во все критерии СМЗСТ. Однако нет специфических различий с мышечным синдромом при других заболеваниях соединительной ткани. При электронейромиографии выявляется воспалительная миопатия, при гистологическом исследовании – миозит, напоминающий таковой у пациентов с ПМ или СКВ, но сопровождающийся менее выраженным повреждением. Наличие анти-U1-РНП у пациентов с миозитом ассоциируется с применением меньших доз ГК и лучшим ответом на терапию [2].

Поражение легких. В нескольких небольших исследованиях было показано, что легочные нарушения являются одним из наиболее серьезных проявлений СМЗСТ [35]. Патология легких обнаруживается у 85% пациентов. Хотя были описаны различные проявления (фиброз, ИПЛ [44] и ЛАГ [35]), большинство из них протекает бессимптомно. Наиболее часто встречается ЛАГ, причины которой разнообразны. Так, помимо ЛАГ, повышение давления в легочной артерии может быть вызвано хроническим тромбоэмболизмом, веноокклюзионной болезнью, дисфункцией диафрагмы, миокардитом, дисфункцией левого желудочка (как диастолической, так и систолической), поражением клапанов сердца (по типу эндокардита Либмана–Сакса), легочным васкулитом, а также гипоксией на фоне прогрессирования ИПЛ. При СМЗСТ частота ЛАГ составляет 1–75% (в среднем 25%) в зависимости от критериев диагностики [19, 39, 45]. Клинической особенностью считают частое сочетание ЛАГ с перикардитом. К факторам риска ЛАГ при СМЗСТ относят: феномен Рейно, более тяжелые общие органные поражения, прогрессирующее снижение диффузионной способности легких, а также циркуляцию АКЛ и антител к β_2-гликопротеину 1, антиэндотелиальных аутоантител, повышение уровня В-типа натрийуретического пептида, сывороточного уровня интерлейкина (ИЛ) 6, тромбомодулина, фактора Виллебранда, выявление анти-U1-РНП в очень высоких титрах. Вероятно, у части больных ЛАГ может быть связана с тромбоэмболической болезнью. Частота артериальных тромбозов у больных СМЗСТ составляет около 6%, а венозных – 20% [38]. У пациентов с тромбозами часто выявляются АКЛ и антиэндотелиальные аутоантитела, что свидетельствует о возможных общих механизмах сосудистых тромбозов разной локализации. Считают, что более выраженные воспаление, эндотелиальная дисфункция и нарушение регуляции ангиогенеза могут объяснять и худший прогноз СМЗСТ по сравнению с идиопатической ЛАГ. В проспективных исследованиях было обнаружено, что ЛАГ и застойная сердечная недостаточность, как и инфекции, являются наиболее частыми причинами смерти этих больных. Так, смертность от ЛАГ у больных со СМЗСТ составила примерно 50%, что в несколько раз выше, чем при всех других ревматических заболеваниях [2, 25, 38, 46]. При СМЗСТ с превалированием сосудистых нарушений выживаемость хуже, чем при преимущественном поражении паренхимы легких или суставов. Так, ЛАГ была причиной смерти при «сосудистом» варианте болезни у 72% пациентов. Тем не менее в этих случаях клиническая картина менее тяжелая и прогноз более благоприятный, чем при иных заболеваниях соединительной ткани. Другие общие клинические проявления легких включают одышку и плевральную боль. При рентгенографии обнаруживают интерстициальные изменения, плевральный выпот, легочные инфильтраты и утолщение плевры.

Поражение сердца. В зависимости от метода исследования его частота колеблется от 13 и 65% [10]. Самым частым проявлением является перикардит (10–29%), который обычно протекает мягко [12, 25]. У нескольких пациентов по данным эхокардиографии наряду с пролапсом митрального клапана также имелись миокардит, нарушение проводимости сердца (блокада сердца) и диастолическая дисфункция левого желудочка [12, 14].

Таблица **5**. *Динамика клинической картины СМЗСТ на протяжении 15 лет наблюдения [12]*

Клинические признаки	Количество наблюдений, %			
	в дебюте	на момент установления диагноза	на протяжении болезни	на момент последнего осмотра
Синдром Рейно	79	89	96	60
Артрит/артралгии	68	85	96	38
Гипотония пищевода	9	47	66	34
Снижение функций легких	0	43	66	47
Отечность кистей	45	60	66	17
Миозит	2	28	51	6
Кожная сыпь	13	30	53	11
Лейко-/лимфопения	9	30	43	6
Склеродактилия	11	34	49	43
Плеврит/перикардит	19	34	43	6
ЛАГ	0	9	23	21
Поражение нервной системы	0	0	17	17
Поражение почек	0	2	11	2

Поражение желудочно-кишечного тракта (ЖКТ). Вовлечение ЖКТ наблюдается часто (66–74%) [5, 16, 26]. Дисфункция пищевода – наиболее распространенное проявление и протекает субклинически. Нарушения моторики пищевода и рефлюкс чаще развиваются у пациентов, у которых клинические проявления в основном связаны с ССД, а не с СКВ. Такие нарушения включают снижение тонуса сфинктера пищевода и амплитуды перистальтики в дистальном отделе пищевода и (реже) снижение тонуса верхнего сфинктера. Также были описаны мезентериальный васкулит, перфорация кишки, энтеропатии, связанные с потерей белка, острый панкреатит, гемоперитонит, диарея и хронический активный гепатит.

Поражение почек. Встречается редко и протекает бессимптомно [5, 26]. Однако при развитии поражения почек описаны случаи тяжелого течения СМЗСТ [5, 18].

Поражение нервной системы. Наблюдается нечасто. Исследования показывают, что наиболее распространенной патологией периферической нервной системы является невропатия тройничного нерва, которая может быть ранним проявлением недифференцированного СМЗСТ. Головная боль и периферическая невропатия также характерны, однако, более вероятно, имеют сосудистое происхождение [17]. У некоторых пациентов может развиваться поражение ЦНС: асептический менингит с увеличением концентрации интерферона γ, ИЛ6 и титра анти-U1-РНП в спинномозговой жидкости, причем эти показатели выше, чем в сыворотке крови. Титр анти-U1-РНП в СМЖ коррелирует с активностью заболевания [47].

Изменения лабораторных показателей. Гематологические проявления включают в себя лейкопению, анемию хронических заболеваний, гипергаммаглобулинемию. К менее распространенным гематологическим нарушениям относятся тромбоцитопения, тромботическая тромбоцитопеническая пурпура и красноклеточная аплазия [48]. Хотя они неспецифичны для СМЗСТ, анемия и лейкопения, как правило, коррелируют с активностью заболевания и обычно купируются на фоне терапии других системных проявлений [49].

Характерная клиническая картина СМЗСТ редко проявляется в дебюте заболевания и преимущественно формируется в течение нескольких лет. На ранних стадиях первыми признаками могут быть: феномен Рейно, отек пальцев кистей, склеродактилия, артралгии, артриты, миалгии, миозит или общая слабость. При наблюдении различных когорт пациентов указанные проявления встречались наиболее часто в сочетании с поражением легких и пищевода [4].

Как видно из табл. 5, в дебюте заболевания клиническая картина неспецифична и представлена проявлениями, характерными для других заболеваний соединительной ткани, к моменту установления диагноза частота клинических проявлений нарастала. Ко времени последнего осмотра на фоне терапии отмечалось значительное снижение частоты практически всех симптомов, что говорит об эффективности лечения и доброкачественном течении СМЗСТ [12]. САРЗ, симптомы которых наблюдаются при СМЗСТ, представлены на рис. 4.

Лечение

Так как не проводились качественные клинические испытания, терапию СМЗСТ подбирают индивидуально, на основе рекомендаций по лечению других САРЗ – СКВ, ССД, РМ. Воспалительные проявления (лихорадка, серозит, миозит, артриты и кожная сыпь) обычно поддаются лечению ГК, а склеродермические проявления (склеродактилия, поражение пищевода, феномен Рейно, ИПЛ) чаще требуют цитостатической иммуносупрессивной терапии [12]. Лечение СМЗСТ нередко должно быть агрессивным и

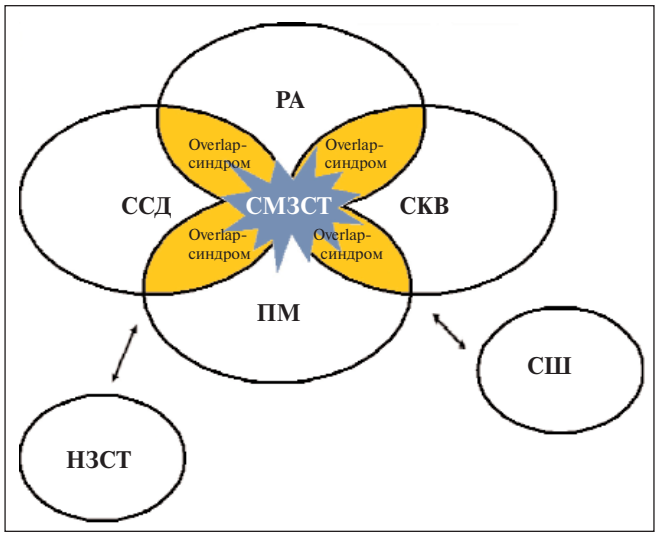

Рис. 4. *САРЗ, проявления которых встречаются при СМЗСТ*

включать иммуносупрессивные препараты (циклофосфамид, циклоспорин, микофенолата мофетил, азатиоприн, метотрексат или лефлуномид) [12, 39]. ГК (преднизолон и метилпреднизолон) используются у большинства пациентов. Антималярийные препараты (гидроксихлорохин), метотрексат и сосудорасширяющие средства применяются с разной степенью успеха [12, 27, 33, 39]. Имеются единичные работы, в которых пациентам со СМЗСТ назначали генно-инженерные биологические препараты (ГИБП), в частности ингибиторы фактора некроза опухоли α [50, 51], ритуксимаб [52–54], тоцилизумаб [56], с умеренным положительным эффектом (купирование или уменьшение выраженности клинических проявлений или отсутствие отрицательной динамики за время исследования). Однако оценка эффективности ГИБП при СМЗСТ затруднена, учитывая единичные наблюдения их применения. Поскольку доказательной базы (рандомизированных контролируемых исследований) для лечения СМЗСТ не существует, используют опыт терапии других заболеваний соединительной ткани.

Заключение

СМЗСТ – редкое заболевание соединительной ткани, проявляющееся сочетанием отдельных признаков СКВ, ССД, РА, ПМ с наличием антител к анти-U1-РНП в высоких титрах. Однако до сих пор нет единого определения данной патологии, ее унифицированных классификационных критериев и отчетливого понимания взаимоотношений с другими САРЗ. Дальнейшие исследования СМЗСТ будут посвящены решению этих вопросов.

ЛИТЕРАТУРА

1. Ceribelli A, Isailovic N, De Santis M, et al. Clinical significance of rare serum autoantibodies in rheumatic diseases: a systematic literature review. *J Lab Precis Med.* 2018;3. pii: 89.
2. Pepmueller PH. Undifferentiated Connective Tissue Disease, Mixed Connective Tissue Disease, and Overlap Syndromes in Rheumatology. *Mo Med.* 2016 Mar-Apr;113(2):136-40.
3. Sharp GC, Irvin WS, Tan EM, et al. Mixed connective tissue disease: an apparently distinct rheumatic disease syndrome associated with a specific antibody to an extractable nuclear antigen. *Am J Med.* 1972 Feb;52(2): 148-59.
4. Tani C, Carli L, Vagnani S, et al. The diagnosis and classification of mixed connective tissue disease. *J Autoimmun.* 2014 Feb-Mar; 48-49:46-9. doi: 10.1016/j.jaut.2014.01.008. Epub 2014 Jan 22.
5. Gunnarsson R, Hetlevik SO, Lilleby V, et al. Mixed connective tissue disease. *Best Pract Res Clin Rheumatol.* 2016 Feb;30(1):95-111. doi: 10.1016/j.berh.2016.03.002. Epub 2016 Apr 12.
6. Насонов ЕЛ, Александрова ЕН. Современные технологии и перспективы лабораторной диагностики ревматических заболеваний. Терапевтический архив. 2010; (5):5-9. [Nasonov EL, Aleksandrova EN. Modern technologies and prospects of laboratory diagnostics of rheumatic diseases. *Terapevticheskii arkhiv.* 2010;(5):5-9. (In Russ.)].
7. Ананьева ЛП, Александрова ЕН. Аутоантитела при системной склеродермии: спектр, клинические ассоциации и прогностическое значение. Научно-практическая ревматология. 2016;54(1):86-99. [Anan'eva LP, Aleksandrova EN. Autoantibodies in systemic sclerosis: spectrum, clinical associations, and prognostic value. *Nauchno-prakticheskaya revmatologiya = Rheumatology Science and Practice.* 2016;54(1): 86-99. (In Russ.)]. doi: 10.14412/1995-4484-2016-86-99
8. Jog NR, James JA. Biomarkers in connective tissue diseases. J Allergy Clin Immunol. 2017 Dec;140(6):1473-1483. doi: 10.1016/j.jaci.2017.10.003.
9. Mosca M, Tani C, Bombardieri S, et al. Undifferentiated connective tissue diseases (UCTD): Simplified systemic autoimmune diseases. *Autoimmun Rev.* 2011 Mar;10(5): 256-8. doi: 10.1016/j.autrev.2010.09.013. Epub 2010 Sep 21.
10. Ungprasert P, Crowson CS, Chowdhary VR, et al. Epidemiology of mixed connective tissue disease, 1985–2014: a population-based study. *Arthritis Care Res (Hoboken).* 2016 Dec; 68(12):1843-1848. doi: 10.1002/acr.22872. Epub 2016 Oct 1.
11. Tarvin SE, O'Neil KM. Systemic Lupus Erythematosus, Sjogren Syndrome, and Mixed Connective Tissue Disease in Children and Adolescents. *Pediatr Clin North Am.* 2018 Aug;65(4):711-737. doi: 10.1016/j.pcl.2018.04.001.
12. Burdt MA, Hoffman RW, Deutscher SL, et al. Long-term outcome in mixed connective tissue disease. *Arthritis Rheum.* 1999 May; 42(5):899-909.
13. Mathai SC, Danoff SK. Management of interstitial lung disease associated with connective tissue disease. *BMJ.* 2016 Feb 24; 352:h6819. doi: 10.1136/bmj.h6819.
14. Arroyo-Avila M, Vila LM. Cardiac tamponade in a patient with mixed connective tissue disease. *J Clin Rheumatol.* 2015 Jan; 21(1):42-5. doi: 10.1097/RHU.0000000000000209.
15. Ungprasert P, Wannarong T, Panichsillapakit T. Cardiac involvement in mixed connective tissue disease: a systematic review. *Int J Cardiol.* 2014 Feb 15;171(3): 326-30. doi: 10.1016/j.ijcard.2013.12.079. Epub 2013 Dec 29.
16. Nica AE, Alexa LM, Ionescu AO, et al. Esophageal disorders in mixed connective tissue diseases. *J Med Life.* 2016 Apr-Jun;9(2): 141-3.
17. Nascimento IS, Bonfa E, Carvalho JF, et al. Clues for previously undiagnosed connective tissue disease in patients with trigeminal neuralgia. *J Clin Rheumatol.* 2010 Aug;16(5):205-8. doi: 10.1097/RHU.0b013e3181e928e6.
18. Vij M, Agrawal V, Jain M. Scleroderma renal crisis in a case of mixed connective tissue disease. *Saudi J Kidney Dis Transpl.* 2014 Jul;25(4):844-8.
19. Sobanski V, Giovannelli J, Lynch BM, et al. Characteristics and Survival of Anti–U1 RNP Antibody–Positive Patients With Connective Tissue Disease–Associated Pulmonary Arterial Hypertension. *Arthritis Rheumatol.* 2016 Feb;68(2):484-93. doi: 10.1002/art.39432.
20. Takahashi K, Taniguchi H, Ando M, et al. Mean pulmonary arterial pressure as a prognostic indicator in connective tissue disease associated with interstitial lung disease: a retrospective cohort study. *BMC Pulm Med.* 2016 Apr 19;16(1):55. doi: 10.1186/s12890-016-0207-3.
21. Иванова СМ, Иванова ММ, Сперанский АИ. Антитела к экстрагируемым ядерным антигенам при ревматических заболеваниях. Терапевтический архив.1980;(6):59-62. [Ivanova SM, Ivanova MM, Speranskii AI. Antibodies to extractable

nuclear antigens in rheumatic diseases. *Terapevticheskii arkhiv.* 1980;(6):59-62. (In Russ.)].
22. Aringer M, Steiner G, Smolen JS. Does mixed connective tissue disease exist? Yes. *Rheum Dis Clin North Am.* 2005 Aug;31(3): 411-20, v.
23. Swanton J, Isenberg D. Mixed connective tissue disease: still crazy after all these years. *Rheum Dis Clin North Am.* 2005 Aug;31(3): 421-36, v.
24. Ciang NC, Pereira N, Isenberg DA. Mixed connective tissue disease — enigma variations? *Rheumatology (Oxford).* 2017 Mar 1; 56(3):326-333. doi: 10.1093/rheumatology/kew265.
25. Hajas A, Szodoray P, Nakken B, et al. Clinical course, prognosis, and causes of death in mixed connective tissue disease. *J Rheumatol.* 2013 Jul;40(7):1134-42. doi: 10.3899/jrheum.121272. Epub 2013 May 1.
26. Cappelli S, Bellando RS, Martinovic D, et al. "To Be or Not To Be," Ten Years After: Evidence for Mixed Connective Tissue Disease as a Distinct Entity. *Semin Arthritis Rheum.* 2012 Feb;41(4):589-98. doi: 10.1016/j.semarthrit.2011.07.010. Epub 2011 Sep 29.
27. Benjamin C, Carlo Alberto S, Rosaria T, et al. Mixed connective tissue disease: state of the art on clinical practice guidelines. *RMD Open.* 2018 Oct 18;4(Suppl 1):e000783. doi: 10.1136/rmdopen-2018-000783. eCollection 2018.
28. Sharp GC. Diagnostic criteria for classification of of MCTD. In: Kasukawa R, Sharp GC, editors. Mixed connective tissue diseases and antinuclear antibodies. Amsterdam: Elsevier; 1987. P. 23–32.
29. Alarcon-Segovia D, Villareal M. Classification and diagnostic criteria for mixed connective tissue disease. In: Kasukawa R, Sharp GC, editors. Mixed connective tissue disease and antinuclear antibodies. Amsterdam: Elsevier; 1987. P. 33–40.
30. Kahn MF, Appelboom T. Syndrom de Sharp. In: Kahn MF, Peltier AP, Meyer O, Piette JC, editors. Les maladies systemiques. 3rd Ed. Paris: Flammarion; 1991. P. 545–56.
31. Kasukawa R, Tojo T, Miyawaki S. Preliminary diagnostic criteria for classification of mixed connective tissue disease. In: Kasukawa R, Sharp G, editors. Mixed connective tissue disease and antinuclear antibodies. Amsterdam: Elsevier; 1987. P. 41–7.
32. Chung L, Liu J, Parsons L, et al. Characterization of connective tissue disease-associated pulmonary arterial hypertension from REVEAL: identifying systemic sclerosis as a unique phenotype. *Chest.* 2010 Dec; 138(6):1383-94. doi: 10.1378/chest.10-0260. Epub 2010 May 27.
33. Reiseter S, Gunnarsson R, Corander J, et al. Disease evolution in mixed connective tissue disease: results from a long-term nationwide prospective cohort study. *Arthritis Res Ther.* 2017 Dec 21;19(1):284. doi: 10.1186/s13075-017-1494-7.
34. Narula N, Narula T, Mira-Avendano I, et al. Interstitial lung disease in patients with mixed connective tissue disease: pilot study on predictors of lung involvement. *Clin Exp Rheumatol.* 2018 Jul-Aug;36(4):648-651. Epub 2018 May 8.
35. Niklas K, Niklas A, Mularek-Kubzdela T, Puszczewicz M. Prevalence of pulmonary hypertension in patients with systemic sclerosis and mixed connective tissue disease. *Medicine (Baltimore).* 2018 Jul;97(28):e11437. doi: 10.1097/MD.0000000000011437.
36. Vlachoyiannopoulos PG, Guials A, Tzioufas G, Moutsopoulos HM. Predominance of IgM anti-U1RNP antibodies in patients with systemic lupus erythematosus. *Br J Rheumatol.* 1996 Jun;35(6):534-41.
37. Komatireddy GR, Wang GS, Sharp GC, Hoffman RW. Antiphospholipid antibodies among anti-U1-70 kDa autoantibody positive patients with mixed connective tissue disease. *J Rheumatol.* 1997 Feb;24(2):319-22.
38. Szodoray P, Hajas A, Kardos L, et al. Distinct phenotypes in MCTD: subgroups and survival. *Lupus.* 2012 Nov;21(13): 1412-22. doi: 10.1177/0961203312456751. Epub 2012 Aug 3.
39. Ortega-Hernandez OD, Shoenfeld Y. Mixed connective tissue disease: An overview of clinical manifestation, diagnosis and treatment. *Best Pract Res Clin Rheumatol.* 2012 Feb; 26(1):61-72. doi: 10.1016/j.berh.2012.01.009.
40. Sen S, Sinhamahapatra P, Choudhury S, et al. Cutaneous manifestations of mixed connective tissue disease: study from a tertiary care hospital in eastern India. *Indian J Dermatol.* 2014 Jan;59(1):35-40. doi: 10.4103/0019-5154.123491.
41. Chojnowski MM, Felis-Giemza A, Olesinska M. Capillaroscopy - a role in modern rheumatology. *Reumatologia.* 2016;54(2): 67-72. doi: 10.5114/reum.2016.60215. Epub 2016 Jun 3.
42. Carpintero MF, Martinez L, Fernandez I, et al. Diagnosis and risk stratification in patients with anti-RNP autoimmunity. *Lupus.* 2015 Sep;24(10):1057-1066. doi: 10.1177/0961203315575586
43. Tubery A, Fortenfant F, Combe B, et al. Clinical association of mixed connective tissue disease and granulomatosis with polyangiitis: a case report and systematic screening of anti-U1RNP and anti-PR3 auto-antibody double positivity in ten European hospitals. *Immunol Res.* 2016 Dec;64(5-6):1243-1246.
44. Kawano-Dourado L, Baldi B, Kay F, et al. Pulmonary involvement in long-term mixed connective tissue disease: functional trends and imaging findings after 10 years. *Clin Exp Rheumatol.* 2015 Mar-Apr;33(2):234-40. Epub 2015 Apr 10.
45. Yang X, Mardekian J, Sanders KN, et al. Prevalence of pulmonary arterial hypertension in patients with connective tissue diseases: a systematic review of the literature. *Clin Rheumatol.* 2013 Oct;32(10):1519-31. doi: 10.1007/s10067-013-2307-2. Epub 2013 Jun 20.
46. Gunnarsson R, Andreassen AK, Molberg O, et al. Prevalence of pulmonary hypertension in an unselected, mixed connective tissue disease cohort: results of a nationwide, Norwegian cross-sectional multicentre study and review of current literature. *Rheumatology (Oxford).* 2013 Jul;52(7):1208-13. doi: 10.1093/rheumatology/kes430. Epub 2013 Feb 12.
47. Sato T, Fujii T, Yokoyama T, et al. Anti-U1 RNP antibodies in cerebrospinal fluid are associated with central neuropsychiatric manifestations in systemic lupus erythematosus and mixed connective tissue disease. *Arthritis Rheum.* 2010 Dec;62(12):3730-40. doi: 10.1002/art.27700.
48. Kato A, Suzuki Y, Fujigaki Y, et al. Thrombotic thrombocytopenic purpura associated with mixed connective tissue disease. *Rheumatol Int.* 2002 Jul;22(3):122-5. Epub 2002 Jun 6.
49. Sharp GC, Irvin WS, May CM, et al. Association of antibodies to ribonucleoprotein and Sm antigens with mixed connective tissue disease, systemic lupus erythematosus and other rheumatic diseases. *N Engl J Med.* 1976 Nov 18;295(21):1149-54.
50. Richez C, Blanco P, Dumoulin C, et al. Lupus erythematosus manifestations exacerbated by etanercept therapy in a patient with mixed connective tissue disease. *Clin Exp Rheumatol.* 2005 Mar-Apr;23(2):273.
51. Christopher-Stine L, Wigley F. Tumor necrosis factor-alpha antagonists induce lupus-like syndrome in patients with scleroderma overlap/mixed connective tissue disease. *J Rheumatol.* 2003 Dec;30(12):2725-7.
52. Fanto M, Salemi S, Socciarelli F, et al. A case of subcutaneous lupus erythematosus in a patient with mixed connective tissue disease: successful treatment with plasmapheresis and rituximab. *Case Rep Rheumatol.* 2013;2013:857694. doi: 10.1155/2013/857694. Epub 2013 Jul 28.
53. Lepri G, Avouac J, Airo P, et al. Effects of rituximab in connective tissue disorders related interstitial lung disease. *Clin Exp Rheumatol.* 2016 Sep-Oct;34 Suppl 100(5):181-185. Epub 2016 Oct 14.
54. Cabrera N, Duquesne A, Desjonqueres M, et al. Tocilizumab in the treatment of mixed connective tissue disease and overlap syndrom in children. *RMD Open.* 2016 Sep 15;2(2):e000271. eCollection 2016.

Поступила 2.02.2019

Исследование не имело спонсорской поддержки. Авторы несут полную ответственность за предоставление окончательной версии рукописи в печать. Все авторы принимали участие в разработке концепции статьи и написании рукописи. Окончательная версия рукописи была одобрена всеми авторами.