

Тяжелое поражение легких у больной с недиагностированной системной красной волчанкой

Гавва Т.Н.¹, Кузьменкова Л.В.¹, Земсков Е.В.¹, Клюквина Н.Г.²

¹ГБУЗ «Городская клиническая больница № 13 Департамента здравоохранения города Москвы», Москва, Россия; ²ФГБНУ «Научно-исследовательский институт ревматологии им. В.А. Насоновой», Москва, Россия
¹115280, Москва, ул. Велозаводская, 1/1; ²115522, Москва, Каширское шоссе, 34А

Системная красная волчанка (СКВ) — одно из самых сложных ревматических заболеваний, что обусловлено разнообразием его клинических форм и проявлений. В статье описан случай тяжелого поражения легких (ПЛ) у больной с ранее не диагностированной и не леченной СКВ, что привело к фатальному исходу. В Городскую клиническую больницу № 13 бригадой скорой медицинской помощи с диагнозом «пневмония» была доставлена больная 33 лет. Ведущими жалобами были: одышка, боль в суставах, лихорадка, боль в животе. В процессе обследования и анализа медицинских документов было обращено внимание на длительный анамнез суставного синдрома, рецидивирующие пневмонии с нарастанием легочной гипертензии, общетрофические, гематологические изменения, наличие аутоантител, что в совокупности явилось основанием для установления диагноза СКВ с ПЛ.

Данное клиническое наблюдение демонстрирует важность своевременной диагностики и начала лечения СКВ с ПЛ. Диагностика СКВ требует особого внимания к анамнезу пациента, клинико-лабораторным показателям. В сомнительных случаях проводят специфические иммунологические исследования. Необходима «ревматологическая» настороженность, особенно по отношению к женщинам молодого возраста.

Ключевые слова: боль в суставах; пневмония; легочная артериальная гипертензия; системная красная волчанка.

Контакты: Татьяна Николаевна Гавва; gavtn@rambler.ru

Для ссылки: Гавва ТН, Кузьменкова ЛВ, Земсков ЕВ, Клюквина НГ. Тяжелое поражение легких у больной с недиагностированной системной красной волчанкой. Современная ревматология. 2018;12(4):118–122.

Severe lung involvement in a female patient with undiagnosed systemic lupus erythematosus

Gavva T.N.¹, Kuzmenkova L.V.¹, Zemskov E.V.¹, Klyukvina N.G.²

¹City Clinical Hospital Thirteen, Moscow Healthcare Department, Moscow, Russia; ²V.A. Nasonova Research Institute of Rheumatology, Moscow, Russia

¹1/1, Velozavodskaya St., Moscow 115280; ²34A, Kashirskoe Shosse, Moscow 115522

Systemic lupus erythematosus (SLE) is one of the most complex rheumatic diseases, which is due to the variety of its clinical forms and manifestations. The article describes a case of severe lung injury (LI) in a female patient with previously undiagnosed and untreated SLE, which led to a fatal outcome. A 33-year-old female patient diagnosed with pneumonia was delivered by an ambulance team to City Clinical Hospital Thirteen. Her leading complaints were dyspnea, joint pain, fever, and abdominal pain. During examination of the patient and analysis of her medical documents, attention was focused on a long history of articular syndrome, recurrent pneumonia with progressive pulmonary hypertension, general trophic, hematological changes, and the presence of autoantibodies, which was in aggregate the basis for the diagnosis of SLE with LI. This clinical case demonstrates the importance of the timely diagnosis and treatment initiation of SLE with LI. The diagnosis of SLE requires special attention to the patient's history and clinical and laboratory parameters. Specific immunological studies were conducted in doubtful cases. Rheumatological alertness is necessary, especially in relation to young women.

Keywords: joint pain; pneumonia; pulmonary arterial hypertension; systemic lupus erythematosus.

Contact: Tatiana Nikolaevna Gavva; gavtn@rambler.ru

For reference: Gavva TN, Kuzmenkova LV, Zemskov EV, Klyukvina NG. Severe lung involvement in a female patient with undiagnosed systemic lupus erythematosus. *Sovremennaya Revmatologiya=Modern Rheumatology Journal*. 2018;12(4):118–122.

DOI: 10.14412/1996-7012-2018-4-118-122

Системная красная волчанка (СКВ) — одно из наиболее тяжелых аутоиммунных заболеваний, которое в 8–15 раз чаще встречается у молодых женщин. Распространенность СКВ варьируется от 25 до 250 случаев на 100 тыс. населения, при этом пик начала заболевания приходится на второе-третье десятилетие жизни.

Характерной особенностью СКВ являются многообразие клинических проявлений, полиорганность поражения, непредсказуемость течения с чередованием периодов обостре-

ний и ремиссий. Дебюты и варианты течения СКВ могут существенно различаться, поэтому ее называют «болезнью-хамелеоном» или «великим имитатором болезней» [1, 2]. Диагностические трудности наиболее часто возникают на ранних стадиях СКВ, когда в картине заболевания преобладают нетипичные для «классического» варианта или редко встречающиеся симптомы, а характерное поражение органов и систем наблюдается спустя некоторое время после начала болезни. Если нет необходимого набора критериев для

КЛИНИЧЕСКИЕ НАБЛЮДЕНИЯ

верификации достоверного диагноза и присутствуют лишь отдельные клинические проявления и лабораторные нарушения, свойственные заболеванию, используются термины «преклиническая стадия» и «вероятная СКВ».

Диагноз СКВ устанавливается согласно критериям, принятым группой экспертов Systemic Lupus International Collaborating Clinics (SLICC) в 2012 г. Обязательно наличие не менее четырех критериев, среди которых должны присутствовать хотя бы один иммунологический и хотя бы один клинический [3].

Прогностически неблагоприятными при СКВ считаются поражение почек и ЦНС, гемолитические кризы, выраженная тромбоцитопения и наличие вторичного антифосфолипидного синдрома (АФС).

Преимущественное поражение легких (ПЛ) встречается крайне редко; тяжелое и клинически значимое ПЛ наблюдается только у 3–5% больных. Поэтому в литературе ПЛ не уделяется должного внимания вследствие сложившегося мнения о невысокой его частоте и прогностической значимости, неспецифической симптоматике и бессимптомном течении. В то же время некоторые формы ПЛ обладают свойством или неуклонно прогрессировать с развитием необратимого органного повреждения, или протекать молниеносно с крайне неблагоприятным исходом в результате развития выраженной дыхательной недостаточности. Разные типы ПЛ при СКВ недавно были подробно описаны отечественными авторами [4].

Как правило, при анализе особенностей СКВ симптоматика со стороны органов дыхания редко играет ведущую роль в клинической картине и в большинстве представленных в литературе описаний уходит на второй план по сравнению с другими, жизнеугрожающими проявлениями. Тяжелым формам ПЛ у больных СКВ посвящены редкие публикации. Так, в 2017 г. Mei-Chuan Chen и соавт. [5] представили описание 21-летней женщины с диагностированной ранее СКВ и нефритом, с остро развившейся правосторонней пневмонией, быстрым прогрессированием гипоксемии и неэффективностью антибактериальной терапии. Потребовалась биопсия легких, на основании результатов которой был диагностирован волчаночный пневмонит и назначены высокие дозы глюкокортикоидов (ГК), плазмаферез, микофенолата мофетил, наблюдался благоприятный исход.

Упомянутые выше отечественные авторы описали тяжелое интерстициальное ПЛ у женщины с достоверным диагнозом СКВ, развившееся на поздней стадии заболевания и неуклонно прогрессирующее вследствие непереносимости ряда лекарственных препаратов и сохраняющейся активности болезни [4].

Наряду с малочисленностью данных о тяжелом ПЛ у больных СКВ также отсутствуют исследования возможных предикторов его развития, в том числе и лабораторных; нет четко сформулированной концепции обследования пациентов с целью раннего выявления прогностически неблагоприятных легочных осложнений.

Приводим клиническое наблюдение фатального поражения легких у больной, поступившей с диагнозом пневмонии, который впоследствии был заменен на диагноз СКВ с ПЛ.

30.12.2017 в приемное отделение Городской клинической больницы (ГКБ) № 13 (Москва) бригадой скорой медицинской помощи с улицы, без документов, доставлена женщина 33 лет с диагнозом «пневмония».

При поступлении больная предъявляла жалобы на одышку в покое, боль в суставах, повышение температуры тела до 38,5°С, боль в животе, учащенное мочеиспускание.

Анамнез собран со слов больной и на основании единственной выписки из ГКБ им. В.П. Демикова (Москва) от 10.2017. В 2015 г. появились боли сначала в суставах кистей, позже в крупных суставах, эпизодическое повышение температуры тела до фебрильных цифр, рецидивы высыпаний на лице (по описанию напоминающие эритематозно-пустулезные). К 2017 г. похудела на 20 кг. К врачам не обращалась, лечилась самостоятельно: принимала ГК в дозе 10–20 мг/сут, которые полностью отменяла сразу после улучшения состояния. В 2015 г. пациентка находилась на лечении в ГКБ №7 с диагнозом: двусторонняя пневмония, двусторонний плеврит, анемия средней степени тяжести. Вероятный ревматоидный артрит (РА). Результаты инструментальных и лабораторных исследований, а также информация о проведенной терапии и ее эффективности отсутствовали.

После выписки из стационара рекомендации не выполняла, в течение 2016 г. продолжала бесконтрольно принимать ГК внутрь, неоднократно использовала дипроспан в виде внутрисуставных инъекций.

С 2017 г. присоединились одышка нарастающего характера, нарушение мочеиспускания (учащенное, малыми порциями), сохранялись эпизоды лихорадки и боли в коленных суставах и кистях без припухания. Амбулаторно консультирована ревматологом. Назначено иммунологическое обследование, выявлены повышение уровня антител к ДНК до 19 Ед/мл (норма 0–10), анти-Sm >8 Ед/мл (норма 0–0,9), анти-Ro/SS-A до 5,4 Ед/мл (норма 0–0,9), RNP-70 >8 Ед/мл (норма 0–0,9), положительный антинуклеарный фактор (АНФ). Антитела к циклическому цитруллинированному пептиду (АЦЦП) <0,5 Ед/мл (норма 0–2,9), ревматоидный фактор (РФ) отрицательный. Повторно с полученными результатами к ревматологу не обращалась.

В октябре 2017 г. в связи с ухудшением состояния госпитализирована в ГКБ им. В.П. Демикова с направительным диагнозом «пневмония». При обследовании выявлены следующие изменения в клинических анализах: лейкоцитоз – $18 \times 10^9/\text{л}$, лейкоцитарная формула – норма, протеинурия – 0,3 г/л, эритроцитурия – 15–20 в поле зрения.

В биохимическом анализе крови: повышение уровня аланинаминотрансферазы (АЛТ) до 215–635 Ед/л, аспартатамино-трансферазы (АСТ) до 226–1197 Ед/л, лактатдегидрогеназы (ЛДГ) до 690–253 Ед/л, СРБ – 145 мг/л, РФ отрицательный.

Эхокардиограмма (ЭхоКГ): клапаны сердца не изменены, пролапс митрального клапана 1-й степени, трикуспидального клапана 2-й степени, высокая легочная гипертензия: систолическое давление в легочной артерии (СДЛА) – 77 мм рт. ст.

Компьютерная томография (КТ) органов грудной клетки: данных в пользу тромбоэмболии легочной артерии (ТЭЛА) не получено, разрежение легочного рисунка за счет воздушных тонкостенных полостей с двух сторон. Расширение правых отделов сердца. Рекомендовано исключить центрилобулярную эмфизему и лимфангиолейомиоматоз.

На рентгенограмме кистей и стоп – околосуставной остеопороз.

УЗИ брюшной полости и вен нижних конечностей патологии не выявило.

Указаний на осмотр ревматолога в выписке нет.

Выписана в удовлетворительном состоянии с диагнозом: бронхолит. Легочная гипертензия, дыхательная недостаточ-

КЛИНИЧЕСКИЕ НАБЛЮДЕНИЯ

ность 1-й степени. РА. Нейрогенный мочевой пузырь, гипотония мочевого пузыря, хронический пиелонефрит, обострение. Рекомендованы: обследование у пульмонолога, ревматолога, прием уросептиков, преднизолона 15 мг/сут.

С начала декабря 2017 г. пациентка отметила прогрессирующее одышку, которая теперь появилась и в покое, приступы удушья при разговоре и минимальной физической активности, сохранялась нестойкая боль в суставах без их припухания. В течение последних суток беспокоили дискомфорт в животе, учащенное мочеиспускание, в связи с чем была вызвана бригада скорой медицинской помощи.

Пациентка по образованию — медицинская сестра, с 2012 г. не работает. Состоит в гражданском браке, из-за конфликтов с гражданским мужем часто ночует у родственников и друзей. Мать пациентки умерла в 36 лет от онкологического заболевания.

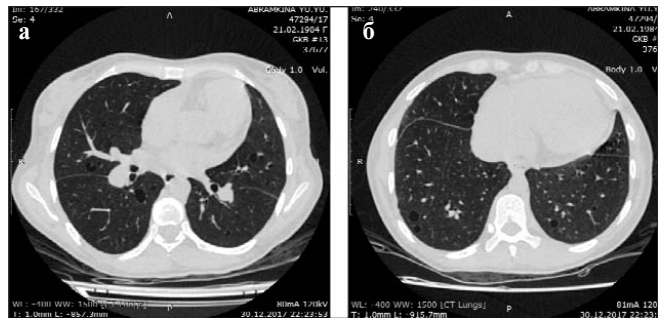
В анамнезе: детский церебральный паралич (ДЦП), гемиплегическая левосторонняя форма, компенсирована. Гинекологический анамнез: в 2012–2015 гг. принимала оральные контрацептивы, имела одну беременность в 2015 г., которая закончилась прерыванием по желанию пациентки. Менархе с 14 лет, с 2016 г. (в 30 лет) отмечено нарушение менструального цикла (по 2–3 дня через 30–60 дней).

Осмотр в терапевтическом отделении: масса тела — 41 кг, рост — 167 см. Дыхание через кислородную маску, частота дыхательных движений — 28 в минуту. Кожные покровы бледные, единичные петехии на кончике носа, подбородке. Эритемы, энантемы нет. Суставы визуально без изменений, при пальпации определяется болезненность (70 баллов по визуальной аналоговой шкале) в суставах кистей, стоп, коленных и плечевых суставах. Перкуторно — притупление легочного звука, аускультативно — дыхание в легких ослаблено, жесткое в нижних отделах. Грубый систолический шум на верхушке, акцент на легочной артерии. Живот жесткий, вздутый, болезненный при пальпации. Стул — в прошлые сутки, мочеиспускание учащенное, никтурия до 2 раз.

КТ органов грудной клетки с контрастированием (см. рисунок): легочные поля без очаговых и инфильтративных изменений. Легочный рисунок не усилен, не деформирован, корни легких не расширены, структурны. Множественные мелкие буллы во всех отделах легких. Жидкости в плевральной полости нет. Данных, указывающих на ТЭЛА и органические изменения органов грудной клетки, не получено. Единичные увеличенные (до 11–12 мм) подмышечные лимфатические узлы.

ЭхоКТ: выпот в плевральных полостях не выявлен. Гипертрофия миокарда левого желудочка: толщина межжелудочковой перегородки — 12 мм, толщина задней стенки левого желудочка — 12 мм. Уплотнение и кальциноз створок аортального клапана с регургитацией 3–4-й степени и митрального клапана с регургитацией 1–2-й степени. Дилатация правого предсердия — 57×54 мм (норма до 38 мм) и правого желудочка — 54 мм (норма до 36). Фракция выброса по Симпсону — 67%. Зона гипокинезии, акинезии, дискинезии на визуализируемых участках миокарда не определяется. СДЛА — 144 мм рт. ст.

УЗИ брюшной полости: диффузные изменения поджелудочной железы, увеличение печени (толщина правой доли — 155 мм, левой доли — 59 мм), усиление сосудистого рисунка печеночных вен, диаметр печеночных вен — 10,0 мм, воротной вены — 12 мм. Нижняя полая вена расширена до 27 мм. Свободная жидкость под печенью в небольшом количестве.



КТ органов грудной клетки (а, б)

Результаты лабораторных исследований: мочевина — 18,9 мкмоль/л, креатинин — 95 мкмоль/л, билирубин общий — 24,9 мкмоль/л, АСТ — 981 Ед/л, АЛТ — 802 Ед/л, креатинфосфокиназа (КФК) — 621 Ед/л, КФК-МВ — 46 Ед/л, ЛДГ — 1007 Ед/л, калий, натрий, хлор — норма, СРБ — 66,7 мг/л.

Клинический анализ крови: Hb — 117 г/л, тр. — $167,0 \cdot 10^9$ /л, л. — $10,40 \cdot 10^9$ /л, лимф. абс. — $3,11 \cdot 10^9$ /л.

Коагулограмма: активированное частичное тромбопластиновое время — 38,3 с, тромбиновое время — 16,3 с, протромбин по Квику — 35,0%, фибриноген — 1,58 г/л, D-димер — 10,21 мкг/мл.

Клинический анализ мочи: белок — 0,75 г/л, бактерии, эритроциты — 1–3, лейкоциты — 15–20 в поле зрения, бактерии +++.

Учитывая указание на РА в выписке из ГКБ им. В.П. Демидова от 10.2017, пациентка в срочном порядке направлена на консультацию к ревматологу, который на основании данных анамнеза и клинико-лабораторной картины диагностировал СКВ подострого течения, высокой степени активности, поражение легких (высокая легочная гипертензия — СДЛА 144 мм рт. ст.), артриты. В анамнезе: мочевого синдром, гематологические (гипохромная микроцитарная анемия легкой степени тяжести), трофические (снижение массы тела), иммунологические (антитела к ДНК, анти-Ro/SS-A, анти-Sm, RNP-70) нарушения, позитивность по АНФ. Вероятный АФС; ТЭЛА (?), инфарктная пневмония (?). Нельзя исключить мезентериальный тромбоз.

Осложнения: дыхательная недостаточность 2-й степени. Сопутствующий хронический пиелонефрит, обострение. Нейрогенный мочевой пузырь. Гипотония мочевого пузыря. Хронический токсический гепатит, умеренной степени активности. Подпеченочный асцит. ДЦП, левосторонний гемипарез.

Пациентка переведена в отделение реанимации, где в течение часа наступил летальный исход от нарастания тяжелой дыхательной недостаточности.

Патологоанатомический диагноз: гипертрофическая кардиомиопатия (масса сердца 495 г), гипертрофия правого желудочка (толщина стенки 0,5 см, желудочковый индекс 1,095), липоматоз эпикарда, склероз эпикарда правого желудочка, очаговый фиброз эндокарда, неравномерная гипертрофия, липофузинос и дистрофические изменения кардиомиоцитов, склероз интрамуральных артерий, периваскулярный кардиосклероз, сетчатый стромальный кардиосклероз, расширение полостей сердца, спайки перикарда.

Осложнения: отек головного мозга, отек легких, асцит (жидкость в брюшной полости 500 мл). Эмфизема легких. Му斯卡тая печень с центрлобулярными мелкоочаговыми кровоизлияниями. Острое венозное полнокровие внутренних органов.

К Л И Н И Ч Е С К И Е Н А Б Л Ю Д Е Н И Я

Периваскулярные кровоизлияния в мягкой мозговой оболочке, мелкоочаговые кровоизлияния диапедезного характера в легких, поджелудочной железе.

Сопутствующие заболевания: артерионефросклероз, рубцы почек. Очаговый фиброз мягкой мозговой оболочки. Хронический бронхит. Очаговая жировая дистрофия печени, хронический гепатит. Дистрофия почки. Хронический панкреатит, склероз поджелудочной железы. Фолликулярная дисплазия селезенки. Очаговая макрофолликулярная гиперплазия щитовидной железы. Хронический бронхит. Спайки плевральных полостей.

Адекватного гистологического исследования проведено не было (отсутствие реактивов, ряд организационных причин). Заключение было выдано в виде макроописания.

Обсуждение. В представленном клиническом наблюдении смерть больной наступила вследствие прогрессирования тяжелой дыхательной недостаточности на фоне высокой легочной артериальной гипертензии (ЛАГ). Несмотря на длительное течение заболевания и наличие в клинической картине полиорганной симптоматики (поражение легких, суставов, изменения в анализах мочи), диагноз системного заболевания не обсуждался. За 2 года болезни специфического лабораторного обследования (определение антиядерных антител, АЯА) в стационарах не проводилось. Незадолго до резкого ухудшения состояния у пациентки амбулаторно был выявлен широкий спектр позитивных АЯА, однако это не повлекло за собой пересмотра диагноза и тщательного обследования.

Предполагаемый диагноз РА не имел обоснований: отсутствовали лабораторные маркеры заболевания, характер суставного синдрома не соответствовал РА, впоследствии не выявлено эрозивных изменений на рентгенограммах кистей и стоп в отсутствие адекватного лечения (больная получала только ГК).

При ретроспективном анализе анамнеза, клинической и лабораторной симптоматики нами было высказано предположение о наличии у больной СКВ.

Диагностические критерии СКВ SLICC/ACR, 2012 (Systemic Lupus International Collaborating Clinics/American College of Rheumatology, 2012)

Клинические:

1. Свежие (острые, активные) поражения кожи.
2. Хронические кожные изменения.
3. Язвы в полости рта или носа.
4. Алопеция (диффузное истончение и повышенная ломкость).
5. Синовит ≥ 2 суставов, скованность примерно 30 мин.
6. Плеврит, перикардит (подтвержденные рентгенологически, данными ЭКГ, аускультацией).
7. Протеинурия $\geq 0,5$ г или эритроцитурия + цилиндры.
8. Психоневрологические нарушения.
9. Гемолитическая анемия.
10. Лейкопения < 4 тыс. или лимфопения < 1 тыс.
11. Тромбоцитопения < 100 тыс.

Иммунологические:

1. Повышенный уровень АНФ.
2. Уровень антител к ДНК в 2 раза выше нормальных значений (по ELISA).
3. Наличие антител к Sm-антигену.
4. Выявление любых антифосфолипидных антител.

5. Низкий уровень компонентов комплемент С3, С4, СН50.

6. Положительная проба Кумбса.

У пациентки выявлены 1 клинический и 3 иммунологических диагностических критерия СКВ:

1. Синовит ≥ 2 , скованность около 30 мин.
2. АНФ.
3. Антитела к ДНК.
4. Антитела к Sm-антигену.

Поскольку изменения в клиническом анализе мочи при последней госпитализации у пациентки не достигали критического значения, они не были включены в критерии. Учитывая, что достоверный диагноз СКВ устанавливаются при наличии четырех критериев, из которых 1 клинический и 1 иммунологический, мы с большой долей вероятности считаем, что в данном случае имела место СКВ с преимущественным поражением легких (множество булл по всем легочным полям при КТ и легочная гипертензия).

Наличие выраженных буллезных изменений в легких нельзя однозначно отнести к ПЛ в рамках СКВ, так как этот синдром нехарактерен для СКВ. Патоморфологически есть указания на хронический бронхит и эмфизему легких, однако для развития буллезных изменений необходим длительный стаж курения или бронхообструкция, которых у больной не было. Можно также предположить наличие облитерирующего бронхиолита, однако этот симптом крайне редко встречается при СКВ и убедительных данных в пользу этого поражения при КТ легких не получено, а гистологическое исследование не проводилось. Возможно также развитие буллезных изменений легких на фоне генетически обусловленного дефицита α_1 -антитрипсина, что часто наблюдается при различных синдромах дисплазии соединительной ткани. В данном случае при чрезвычайно коротком периоде наблюдения трудно понять, имели ли данные изменения легких дополнительное негативное влияние на столь неблагоприятный исход. Возможно, существенную роль играло и присоединение вторичной инфекции (сепсис?), на что указывали лейкоцитоз, высокий уровень СРБ, лейкоцитурия, бактериурия в последних анализах, однако провести исследования, уточняющие диагноз, и назначить эффективную антибактериальную терапию мы не успели.

Предположение о мезентериальном тромбозе сделано на основании наличия у пациентки резко болезненного вздутного живота, но на вскрытии, как и ТЭЛА, оно не подтвердилось.

Но, несмотря на отсутствие гистологического заключения, данные анамнеза, клинические проявления на протяжении заболевания, а также обнаруженные на вскрытии плевральные и перикардальные спайки, которые не диагностированы при жизни, указывают на правильную верификацию диагноза СКВ.

Особенностями течения данного заболевания являются быстрое развитие тяжелой легочной АГ без АФС (ТЭЛА не подтверждена, но исследований антител к кардиолипину, β_2 -гликопротеину, волчаночного антикоагулянта не проводилось), неструктивный, длительный суставной синдром, позитивность по антителам к RNP, повышение уровня КФК. По-видимому, можно было бы обсуждать смешанное заболевание соединительной ткани или перекрестный синдром, но, к сожалению, пациентка была недостаточно об-

КЛИНИЧЕСКИЕ НАБЛЮДЕНИЯ

следована и не обладала необходимой для таких тяжелых заболеваний комплаентностью.

СКВ представлена широким спектром проявлений ПЛ. Одни повреждения могут иметь первичную, другие – вторичную этиологию. Н.М. Наурт и соавт. [6] на аутопсийном материале 120 больных СКВ в 18% случаев обнаружили ПЛ, среди которых встречались паренхиматозные нарушения, люпус-васкулит, интерстициальный пневмонит. В клинической практике чаще преобладают плевриты и бронхолегочные инфекции [7]. Относительно редким является волчаночное поражение паренхиматозной ткани легких, сосудов, диафрагмы и бронхов. Паренхиматозное поражение легких включает хроническую интерстициальную болезнь легких, активный люпус-пневмонит и диффузные альвеолярные геморрагии. Активный люпус-пневмонит – редкое и тяжелое осложнение СКВ, частота которого составляет 0–8%, а летальность у таких больных превышает 50%. В клинической картине присутствуют лихорадка, одышка, кашель, боль в грудной клетке, а также признаки гипоксемии. На рентгенограмме в 50% случаях выявляются диффузные двусторонние альвеолярные инфильтрации в нижних долях легких и двусторонний плеврит. Очевидно, что и клинические, и рентгенологические изменения неспецифичны и создают диагностические трудности при дифференциальной диагностике [6, 7].

Развитие синдрома легочной гипертензии наблюдается у 5–14% больных СКВ в виде первичной (идиопатической) или вторичной ЛАГ [8, 9]. Еще в 1993 г. были опубликованы случаи развития у больных СКВ облитерирующего бронхита – состояния, характеризующегося воспалительными и фиброзными изменениями в бронхиолах и альвеолярных протоках, приводящими к возникновению обструкции [10]. Описаны КТ-признаки поражения легких у таких больных:

мозаичное чередование участков с редуцированным кровотоком и воздушными ловушками, появление участков утолщения стенки бронхов, бронхоэктазов, бронхиолоэктазов [11], что напоминает КТ-картину у нашей пациентки: множественные мелкие буллы во всех отделах легких.

Хотя биопсия легких является основным методом патогенетической диагностики, специфические черты острого люпус-пневмонита (ОЛП) у больных СКВ до сих пор не определены: описываются некроз, нейтрофильная инфильтрация, отек альвеол, гиалиновые мембраны, альвеолярные геморрагии, отложение иммуноглобулинов и комплемента.

В ряде исследований продемонстрировано повышение уровня сывороточных антител к Ro/SS-A у пациентов с ОЛП [4, 5, 12, 13]. Антитела к Ro/SS-A-генам существуют как единственная копия на коротком плече 19-й хромосомы, и антитела к Ro/SS-A выявляются у больных с синдромом Шёгрена и СКВ. В исследовании D.W. Boulware и M.T. Hedgpeth была продемонстрирована ассоциация между наличием антител к Ro/SS-A и ОЛП. У 63 пациентов с СКВ и люпус-пневмонитом частота выявления антител к Ro/SS-A составила 81%, что было достоверно выше, чем в контрольной группе – 38% [14]. В другом исследовании авторы также продемонстрировали достоверно более частое обнаружение антител к Ro/SS-A у больных СКВ и ОЛП по сравнению с группой больных СКВ без ОЛП (82 и 43% соответственно; $p < 0,05$) [15].

В заключение отметим, что диагноз СКВ до сих пор остается сложной задачей. Для ее решения требуется особое внимание к анамнезу пациента, клинико-лабораторным показателям, в сомнительных случаях – проведение специфических иммунологических исследований и, конечно, «ревматологическая» настороженность, особенно по отношению к женщинам молодого возраста.

ЛИТЕРАТУРА

1. Клюквина НГ. Системная красная волчанка: многообразие форм и вариантов течения. Современная ревматология. 2011;5(4):25-30. [Klyukvina NG. Systemic lupus erythematosus: variety of forms and variants of flow. *Sovremennaya revmatologiya = Modern Rheumatology Journal*. 2011;5(4):25-30. (In Russ.)]. doi: 10.14412/1996-7012-2011-693
2. Насонов ЕЛ. Системная красная волчанка. Клинические рекомендации. Москва; 2010. С. 429-81. [Nasonov EL. *Sistemnaya krasnaya volchanka. Klinicheskie rekomendatsii* [Systemic lupus erythematosus. Clinical guidelines]. Moscow; 2010. P. 429-81.]
3. Petri M, Orbai AM, Alarcon GS, et al. Derivation and validation of the Systemic Lupus International Collaborating Clinics classification criteria for systemic lupus erythematosus. *Arthritis Rheum*. 2012 Aug;64(8):2677-86. doi: 10.1002/art.34473.
4. Клюквина НГ, Асеева ЕА, Никонорова НО. Поражение легких при системной красной волчанке: хорошо известные факты и нерешенные вопросы. Научно-практическая ревматология. 2016;54(5):578–89. [Klyukvina NG, Aseeva EA, Nikonorova NO. Lung involvement in systemic lupus erythematosus: well-known facts and unsolved issues. *Nauchno-prakticheskaya revmatologiya = Rheumatology Science and Practice*. 2016;54(5):578–89. (In Russ.)]. doi: 10.14412/1995-4484-2016-578-589
5. Chen MC, Wu YL, Lee KL, et al. Lupus pneumonitis presenting with high titre of anti-Ro antibody. *Respirol Case Rep*. 2017 Oct 27; 6(1):e00280. doi: 10.1002/rcr2.280. eCollection 2018 Jan.
6. Haupt HM, Moore GW, Hutchins GM. The lung in systemic lupus erythematosus. Analysis of the pathologic changes in 120 patients. *Am J Med*. 1981 Nov;71(5):791-8.
7. Pines A, Kaplinsky N, Olchovsky D, et al. Pleuro-pulmonary manifestation of systemic lupus erythematosus: clinical features of its subgroups. Prognostic and therapeutic implications. *Chest*. 1985 Jul;88(1):129-35.
8. Насонов ЕЛ, Насонова ВА, редакторы. Ревматология. Национальное руководство. Москва: ГЭОТАР-Медиа; 2008. 714 с. [Nasonov EL, Nasonova VA, editors. *Revmatologiya. Natsional'noe rukovodstvo* [Rheumatology. National guidelines]. Moscow: GEOTAR-Media; 2008. 714 p.]
9. Simonneau G, Galie N, Rubin LJ, et al. Clinical classification of pulmonary hypertension. *J Am Coll Cardiol*. 2004 Jun 16;43(12 Suppl S):S5-S12S.
10. Wells AU, du Bois RM. Bronchiolitis in association with connective tissue disorders. *Clin Chest Med*. 1993 Dec;14(4):655-66.
11. Fenlon HM, Doran M, Sant SM, Breatnach E. High-resolution chest CT in systemic lupus erythematosus. *AJR Am J Roentgenol*. 1996 Feb;166(2):301-7.
12. Cheema GS, Quismorio FP Jr. Interstitial lung disease in systemic lupus erythematosus. *Curr Opin Pulm Med*. 2000 Sep;6(5):424-9.
13. Sebastiani GD, Prevete I, Iuliano A, et al. Early Lupus Project: one-year follow-up of an Italian cohort of patients with systemic lupus erythematosus of recent onset. *Lupus*. 2018 Aug; 27(9):1479-1488. doi: 10.1177/0961203318777112. Epub 2018 May 19.
14. Boulware DW, Hedgpeth MT. Lupus pneumonitis and anti-SSA (Ro) antibodies. *J Rheumatol*. 1989 Apr;16(4):479-81.
15. Mochizuki T, Aotsuka S, Satoh T. Clinical and laboratory features of lupus patients with complicating pulmonary disease. *Respir Med*. 1999 Feb;93(2):95-101.

Поступила 5.09.2018

Исследование не имело спонсорской поддержки. Авторы несут полную ответственность за предоставление окончательной версии рукописи в печать. Все авторы принимали участие в разработке концепции статьи и написании рукописи. Окончательная версия рукописи была одобрена всеми авторами.